بسم الله الرحمن الرحیم

آزمایشگاه انگل شناسی

دانشکده پزشکی افضلی پور

گروه انگل شناسی و قارچ شناسی پزشکی

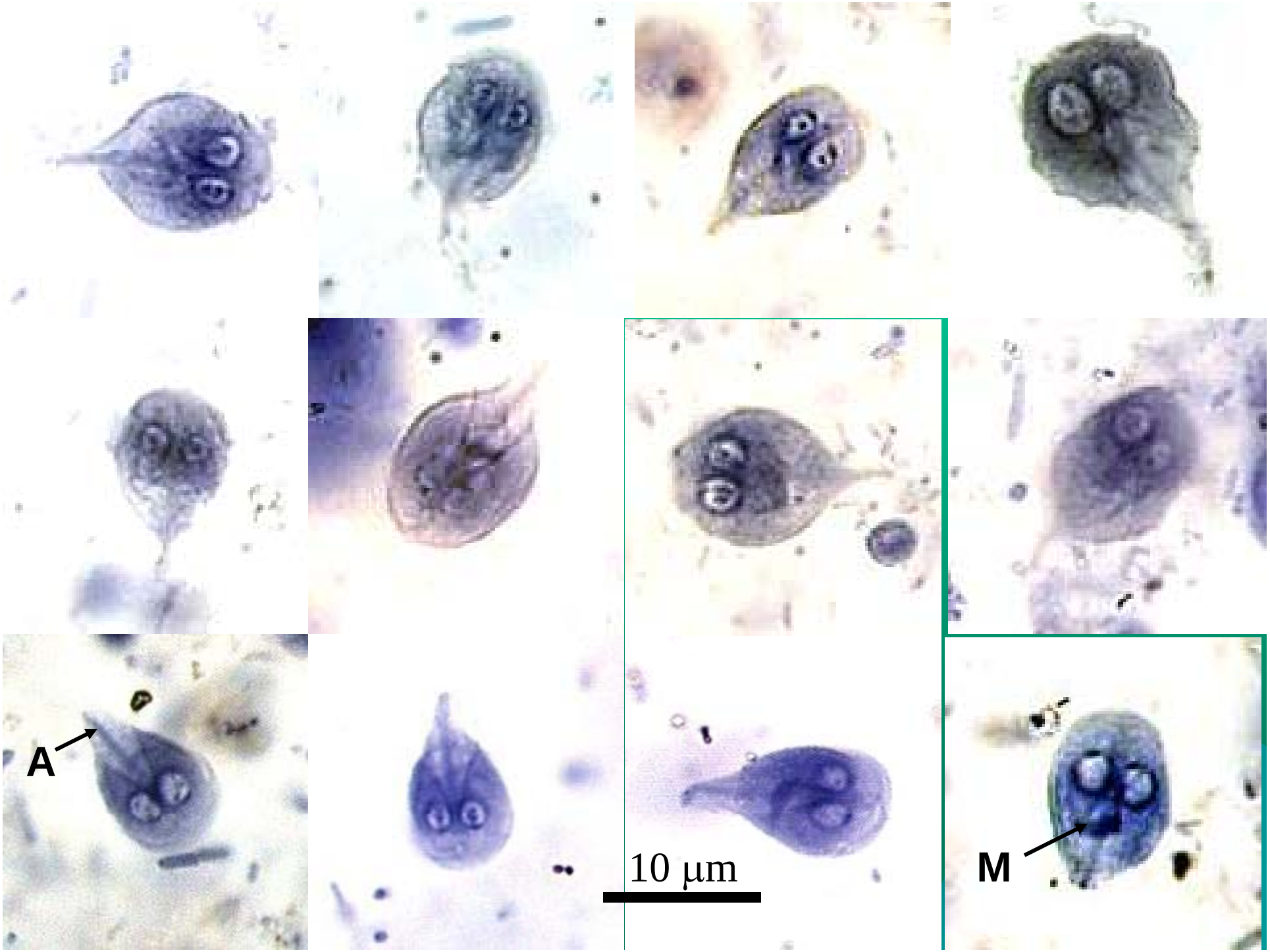
A
10 μm
M

تک یاخته های خونی نسجی (تاژکداران)

لیشمانیا

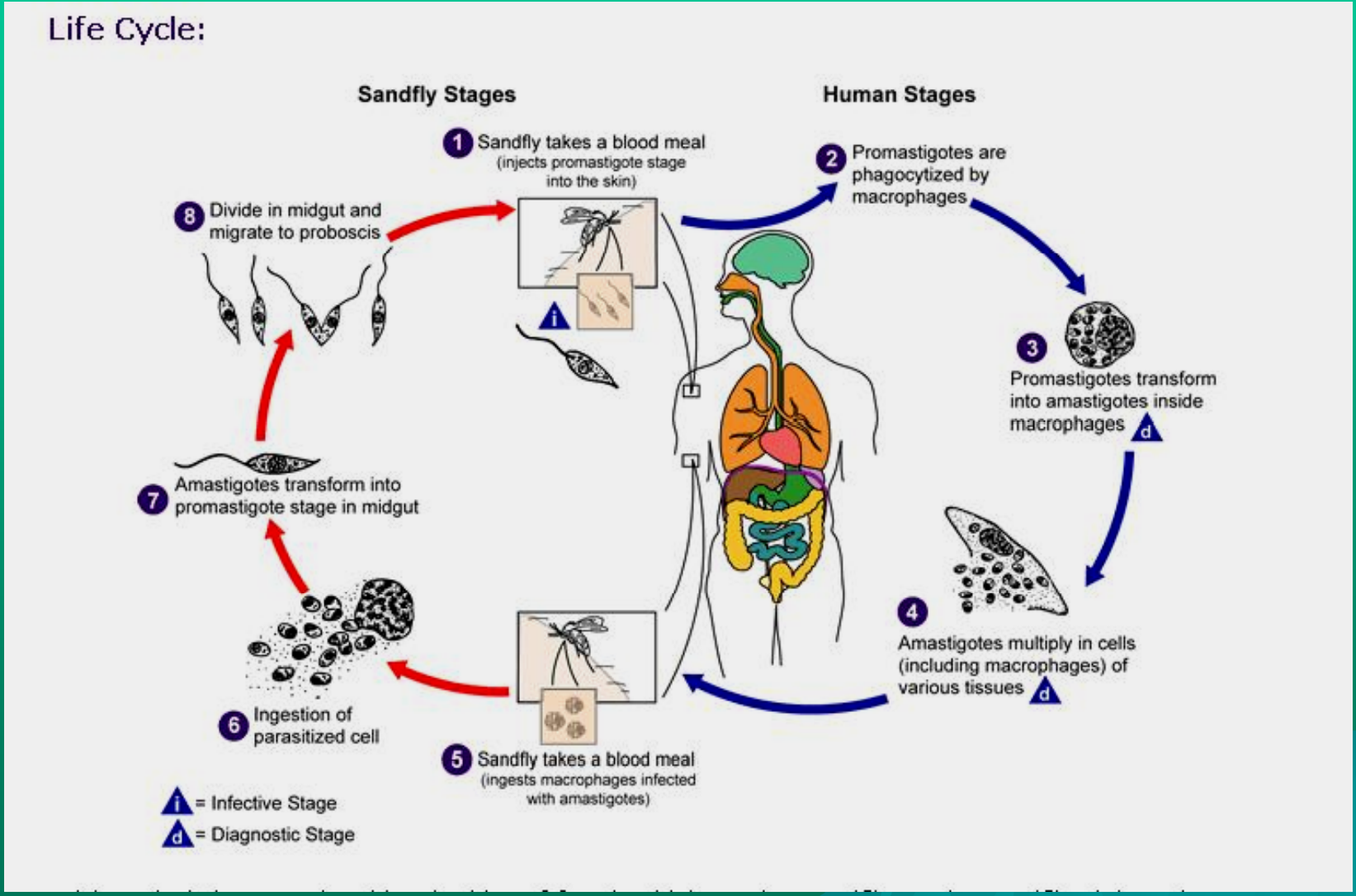

Protozoa

Empire	Kingdom	Phylum	Class	Order	Genus
Eukariyota	Archezoa	Metamonada	Trepomonadea	Diplomonadida	Giardia
				Entromonadida	Entromonas
			Retortamonadea	Retortomonadida	Chilomastix
					Retortomonas
		Microspora	Microsporea	Microsporida	Encephalitozoon
					Enterocytozoon
					Nosema
					Septata
					Trachiplistophor
	Protozoa	Percolozoa	Heterolobosea	Shizopyrenida	Negleria
		Parabasala	Trichomonadea	Trichomonadida	Dientamoeba
					Trichomonas
		Euglenozoa	Kinetoplastidea	Trypanosomatida	Leishmania
					Trypanozoma
		Cilliophora	Litostomatea	Vestibuliferida	Balantidium
		Apicomplexa (Sporozoa)	Coccidea	Eimeriida	Cryptosporidium
					Cyclospora
					Isospora
					Sarcocystis
					Toxoplasma
			Haematozoea	Haemosporida	Plasmodium
				Piroplasmida	Babesia
		Rhizopoda	Lobosea	Acanthapodida	Acanthamoeba
					Balamuthia
			Entamoebidea	Euamoebida	Endolimax
					Entamoeba
					Iodamoeba

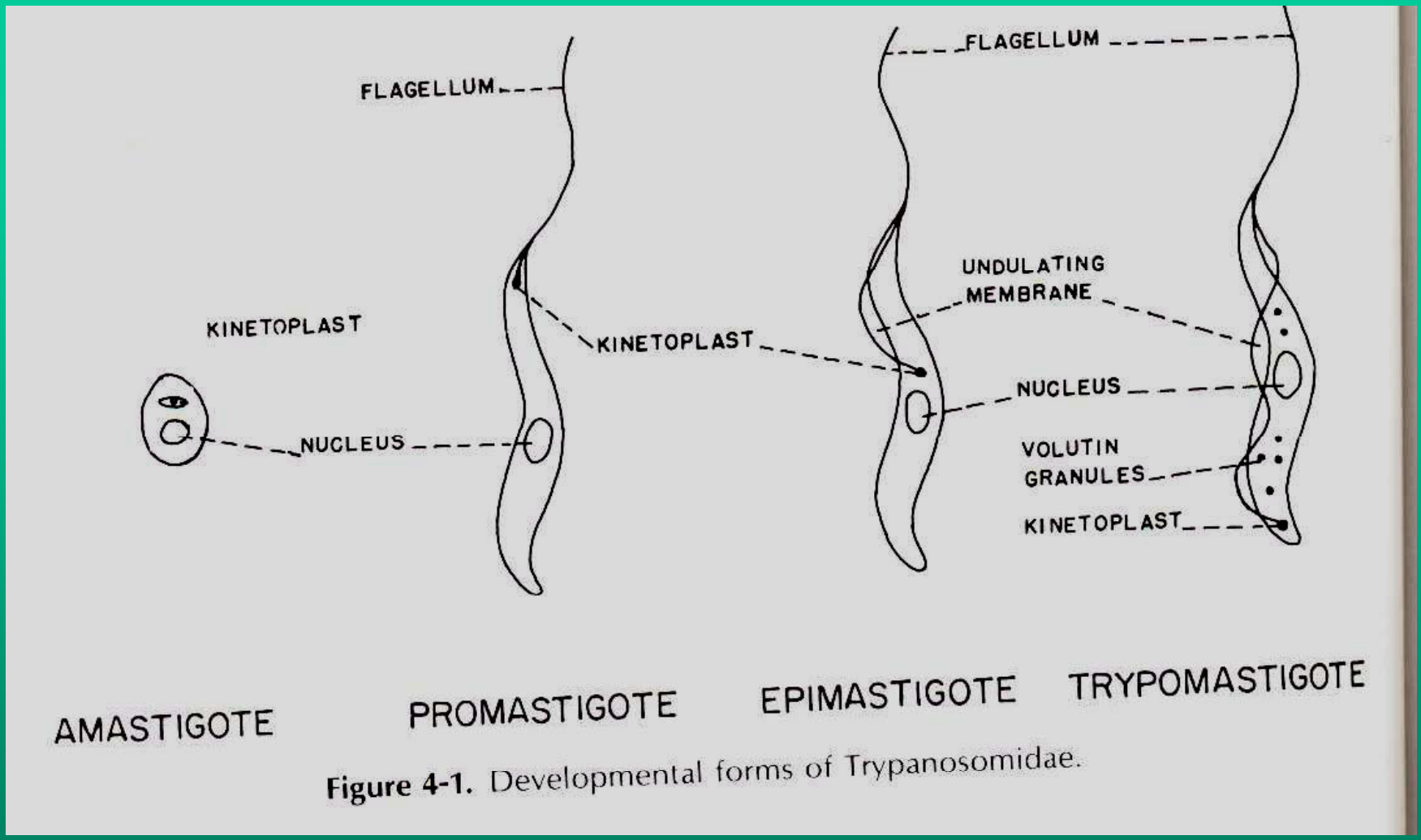

Figure 4-1. Developmental forms of Trypanosomidae.

تک یاخته های خونی نسجی (تاژکداران)

لیشمانیا

عامل لیشمانیوز جلدی(سالک):

L. major **(سالک روستایی)**

L. tropica **(سالک شهری)**

کلیدهای تشخیص

فرم آمستیگوت یا جسم لیشمن

- زندگی داخل سلولی دارد ودر داخل ماکروفاژ زندگی می کند
- زمینه ی لام اغلب دارای گلبول قرمز می باشد
- گرد یا بیضوی شکل است
- دارای کینتوپلاست و رشته های فیبرینی قرمز رنگ می باشد
- هسته قرمز، سیتوپلاسم آبی وکینتوپلاست بنفش رنگ است

فرم لپتومونایی یا پروماستیگوت

- محل خروج کینتو پلاست دورتر از هسته است و در قطب قدامی قرار دارد
- دراز و دوکی شکل است
- هسته در مرکز قرار دارد
- زندگی خارج سلولی دارد

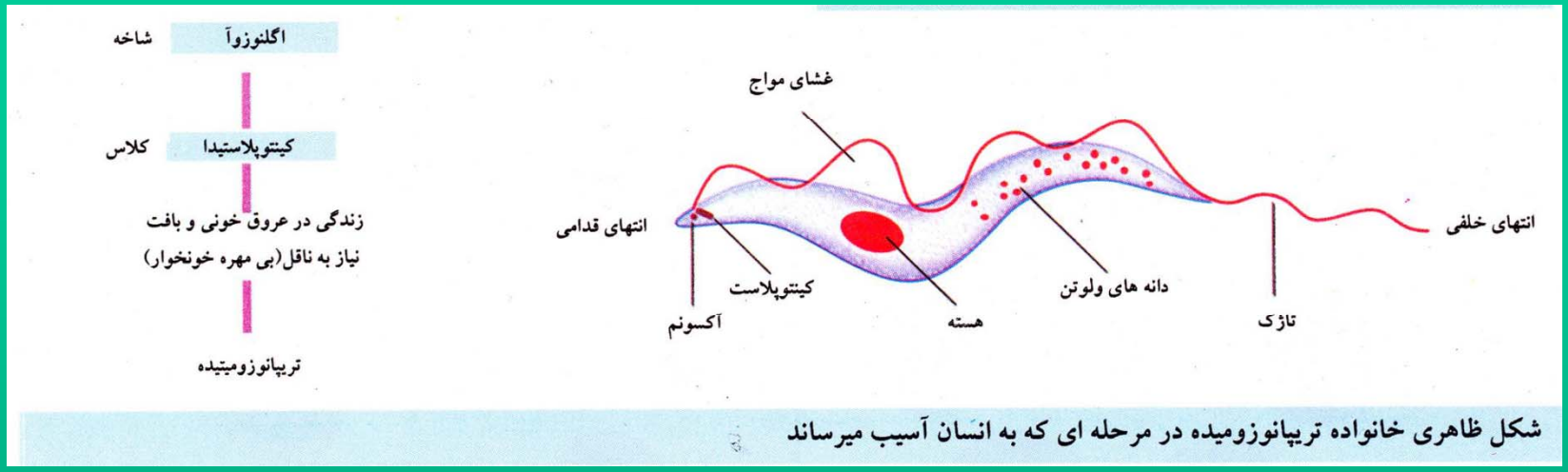

شکل ظاهری خانواده تریپانوزومیده در مرحله ای که به انسان آسیب میرساند

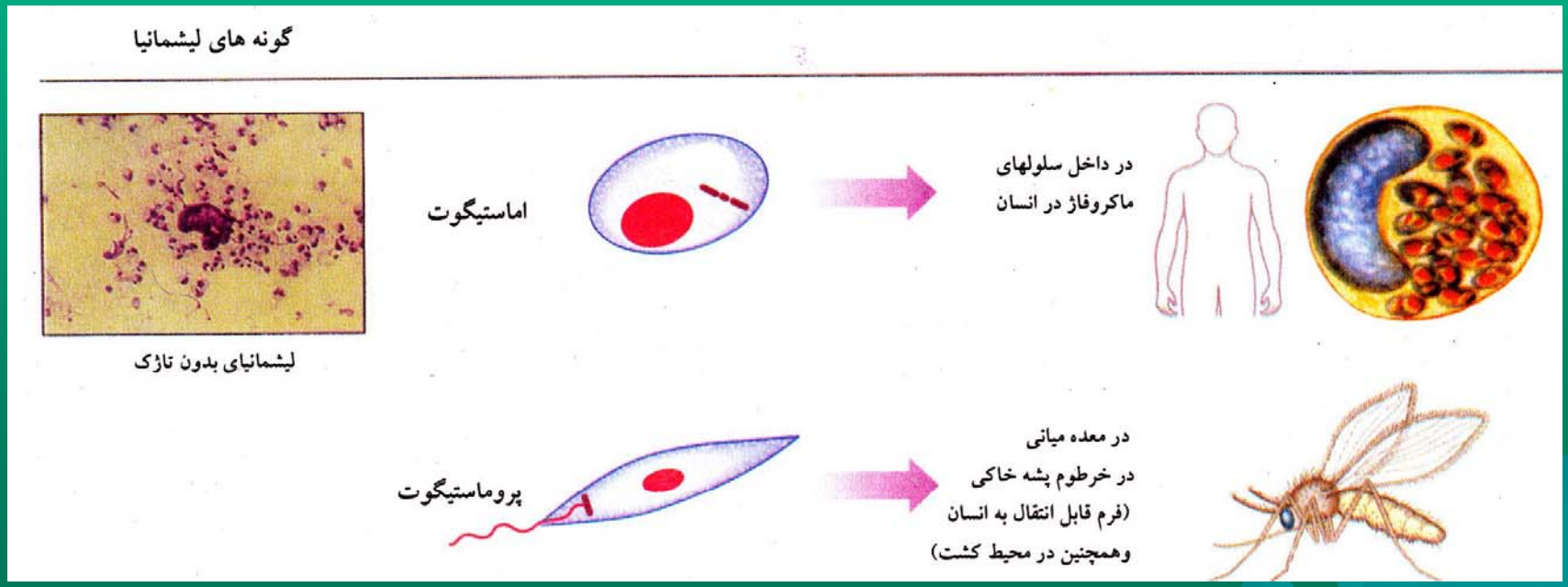


A

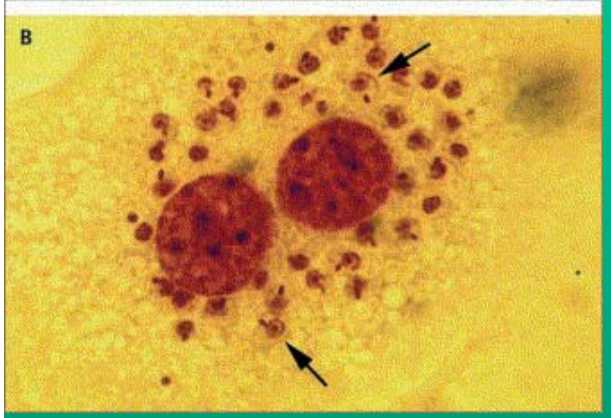
B

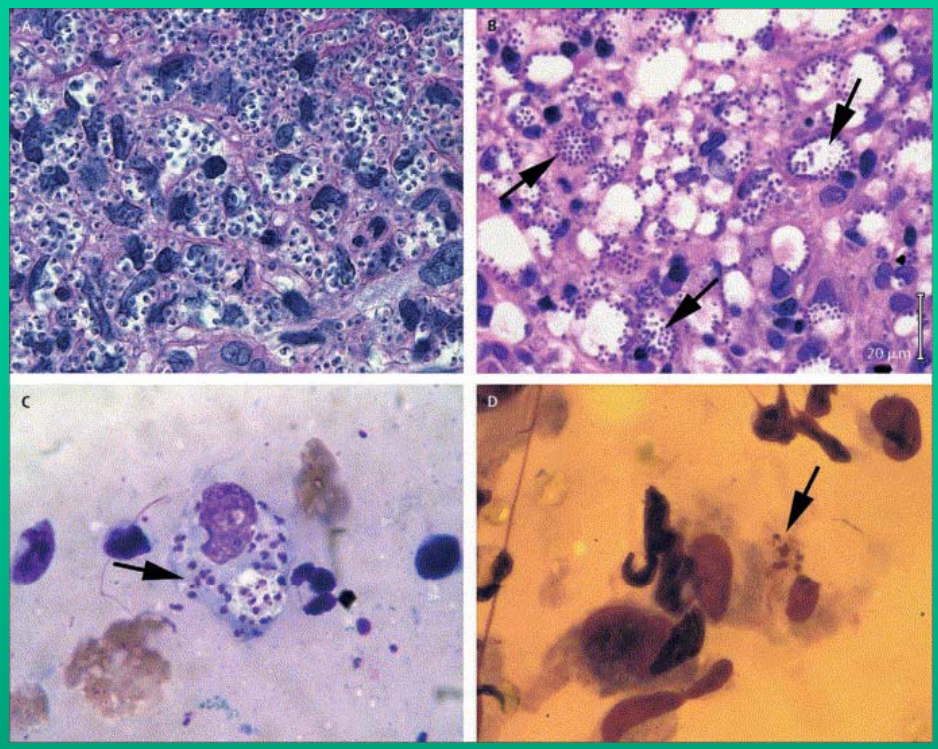
A
B
20 µm
C
D


A
B
C



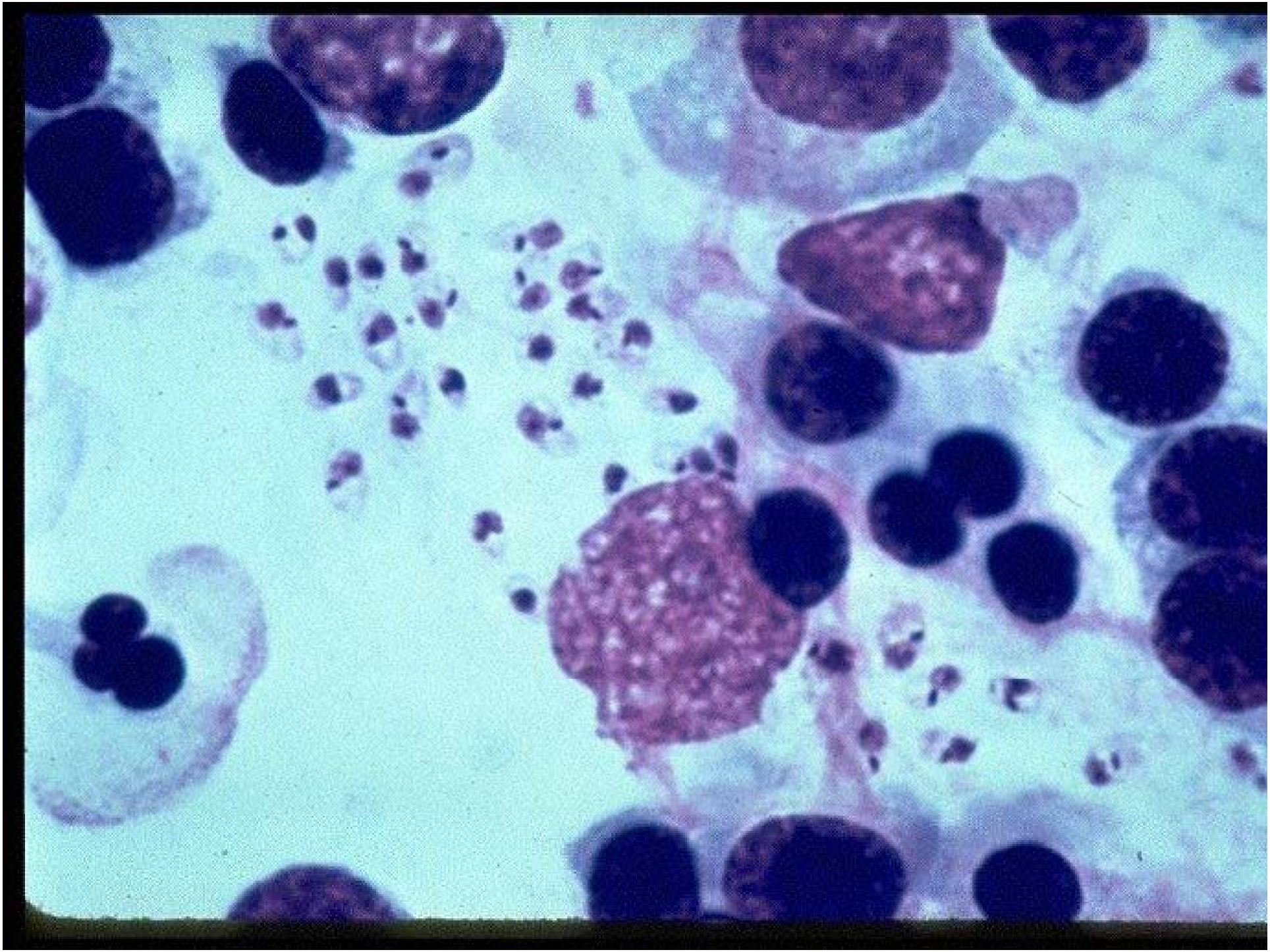


A
B
C
D

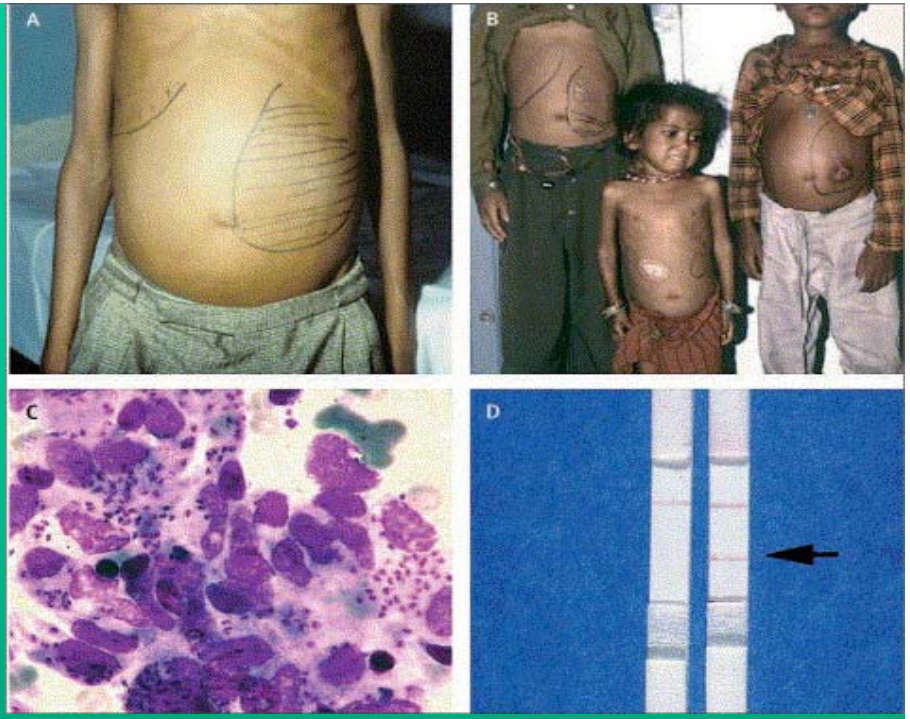
A
B
C
D


A
B
C
D

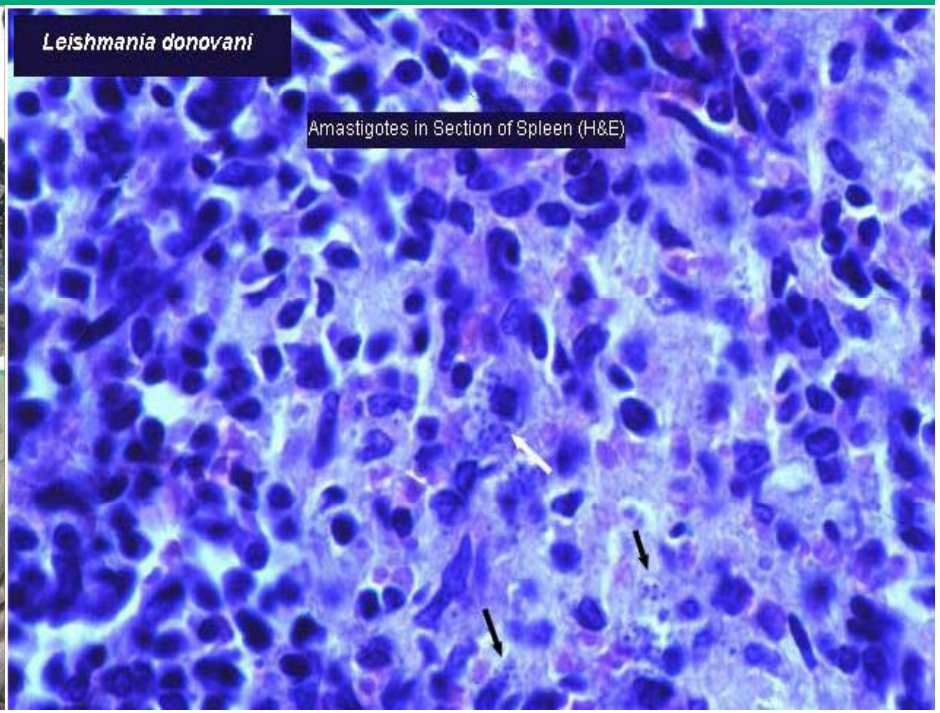
Leishmania donovani
Amastigotes in Section of Spleen (H&E)






Family Muridae
Rhombomy opimus



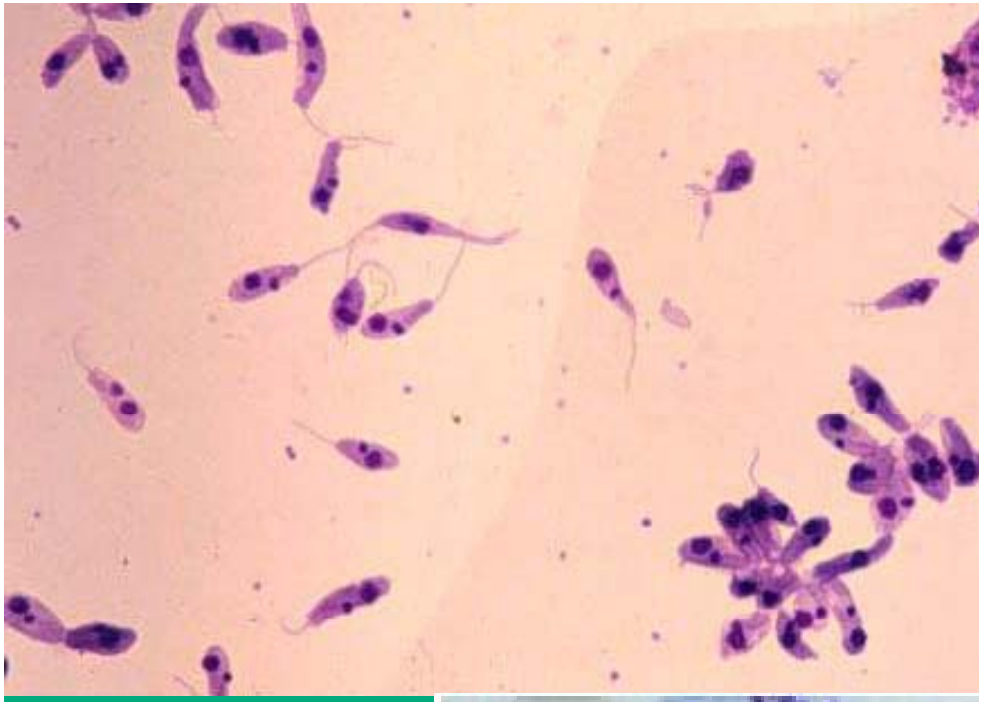

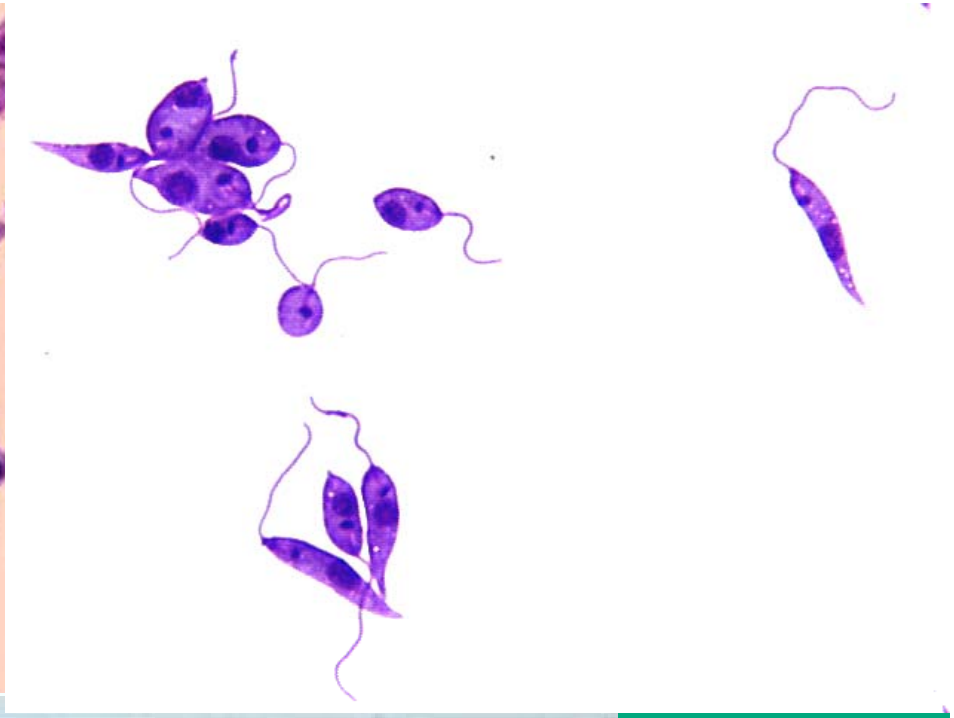

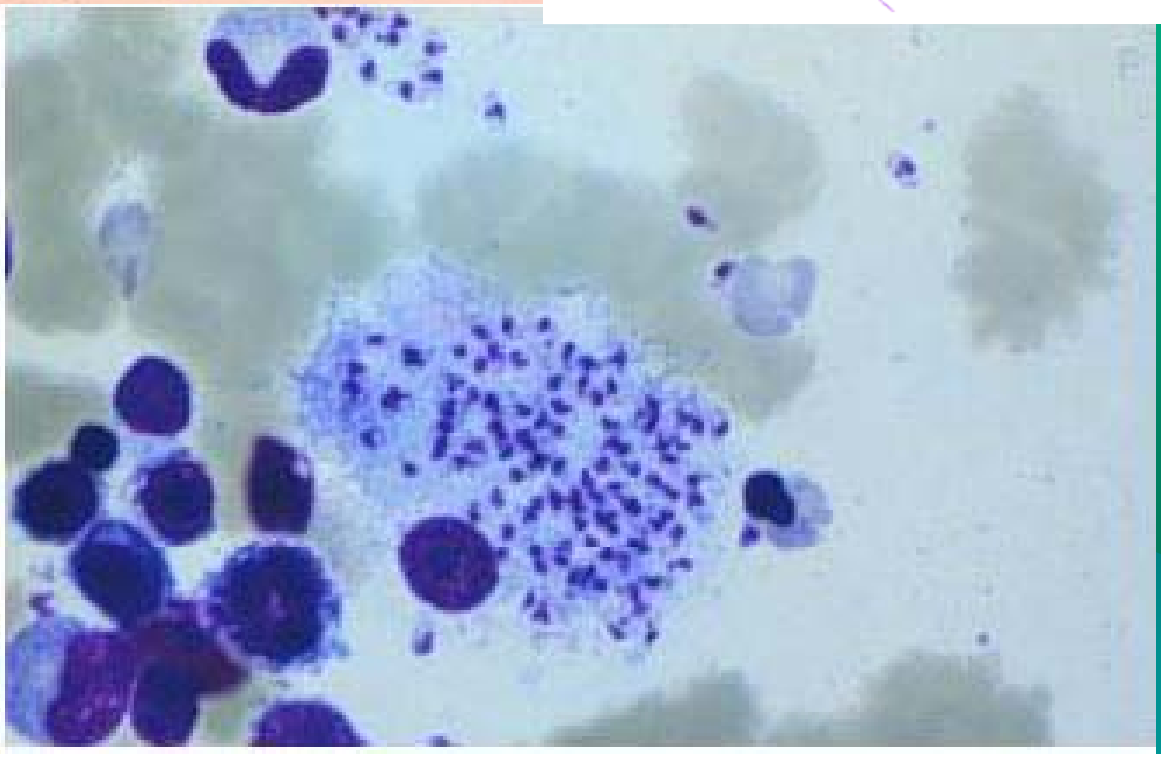

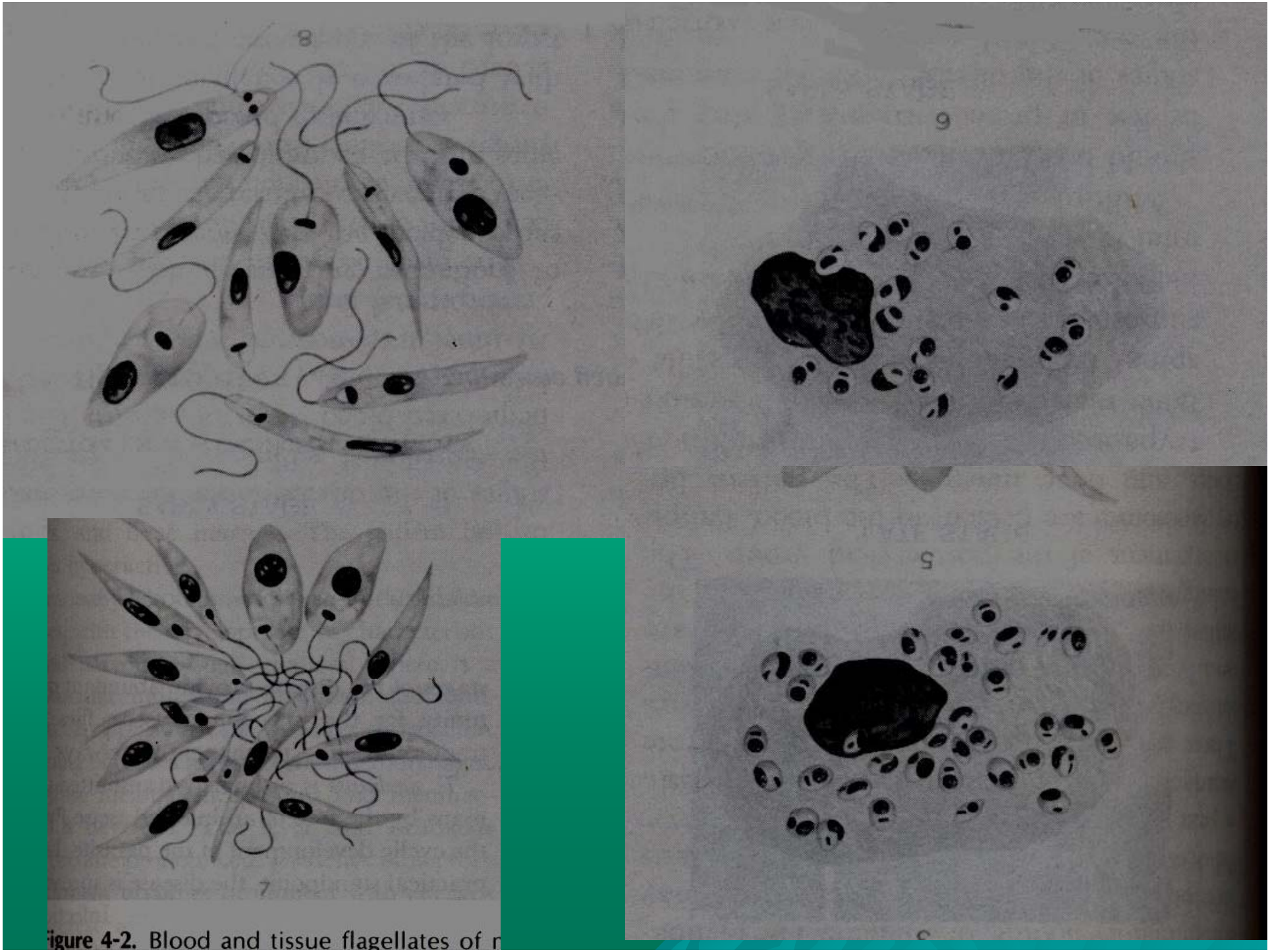

Figure 4-2. Blood and tissue flagellates of m

Lutzomyia diabolica (sand fly), a potential vector of *Leishmania mexicana* in the New World



تک یاخته های خونی نسجی
تریپانوزوم ها

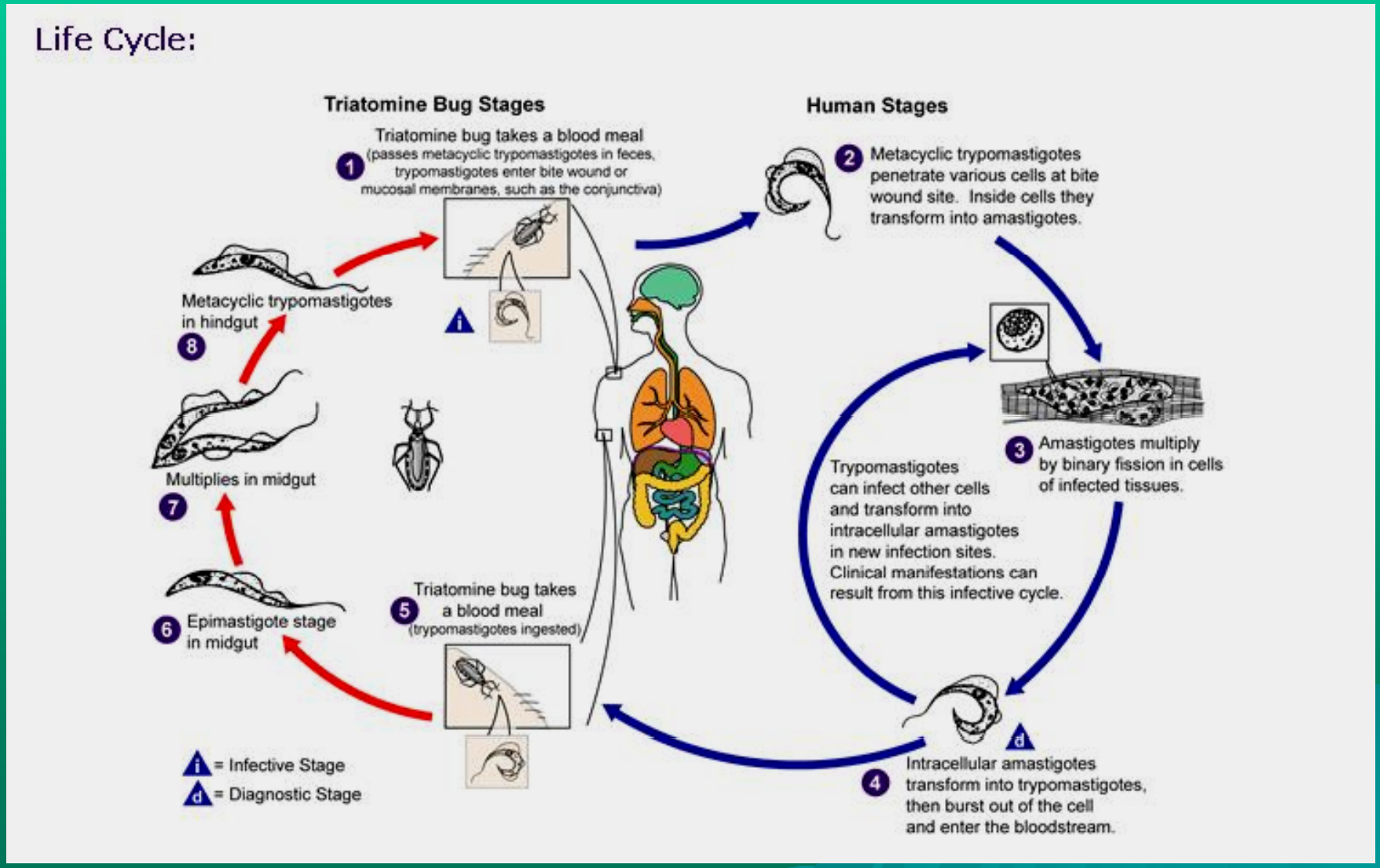

تک یاخته های خونی نسجی
تریپانوزوم ها

تریپانوزوم آمریکایی
Trypanosoma cruzi

- به شکل C می باشد
- فاقد دانه های ولوتین در سیتوپلاسم است
- زمینه های لام دارای گلبول قرمز است
- کینتو پلاست در قطب خلفی قرار دارد و بزرگتر از فرم آفریقایی است
- سیتوپلاسم بنفش رنگ است
- پرده ی مواج کوچکتر است

فرم کریتیدایی تریپانوزوم یا اپی ماستیگوت

- دراز و دوکی شکل است
- کینتوپلاست برخلاف لپتوموناد در قسمت قدامی و نزدیک هسته است
- هسته قرمز رنگ و در مرکز است

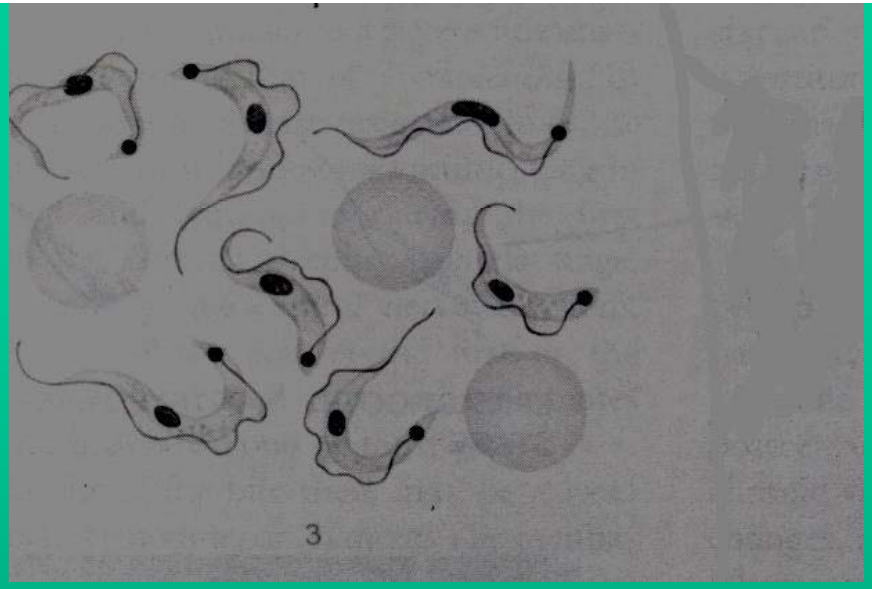

تریپانوزوم کروزی

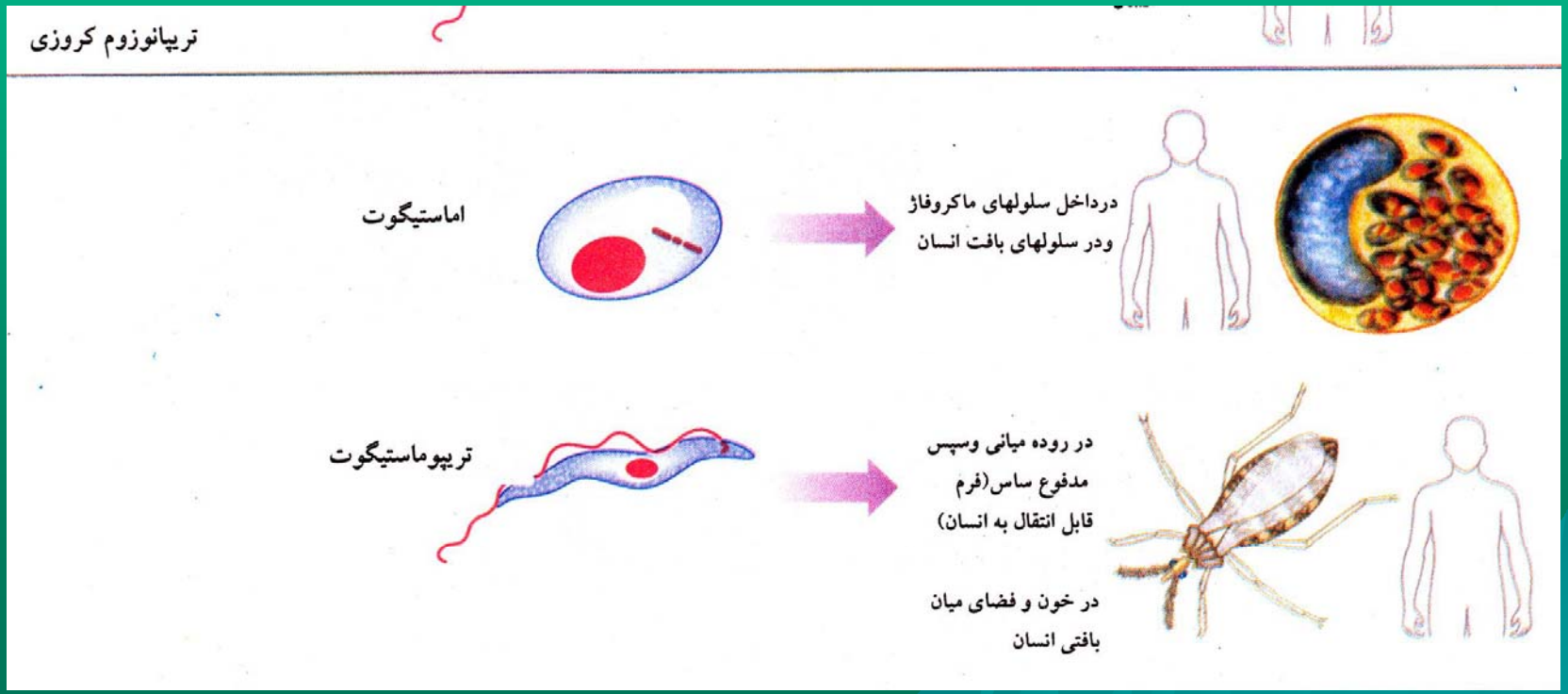

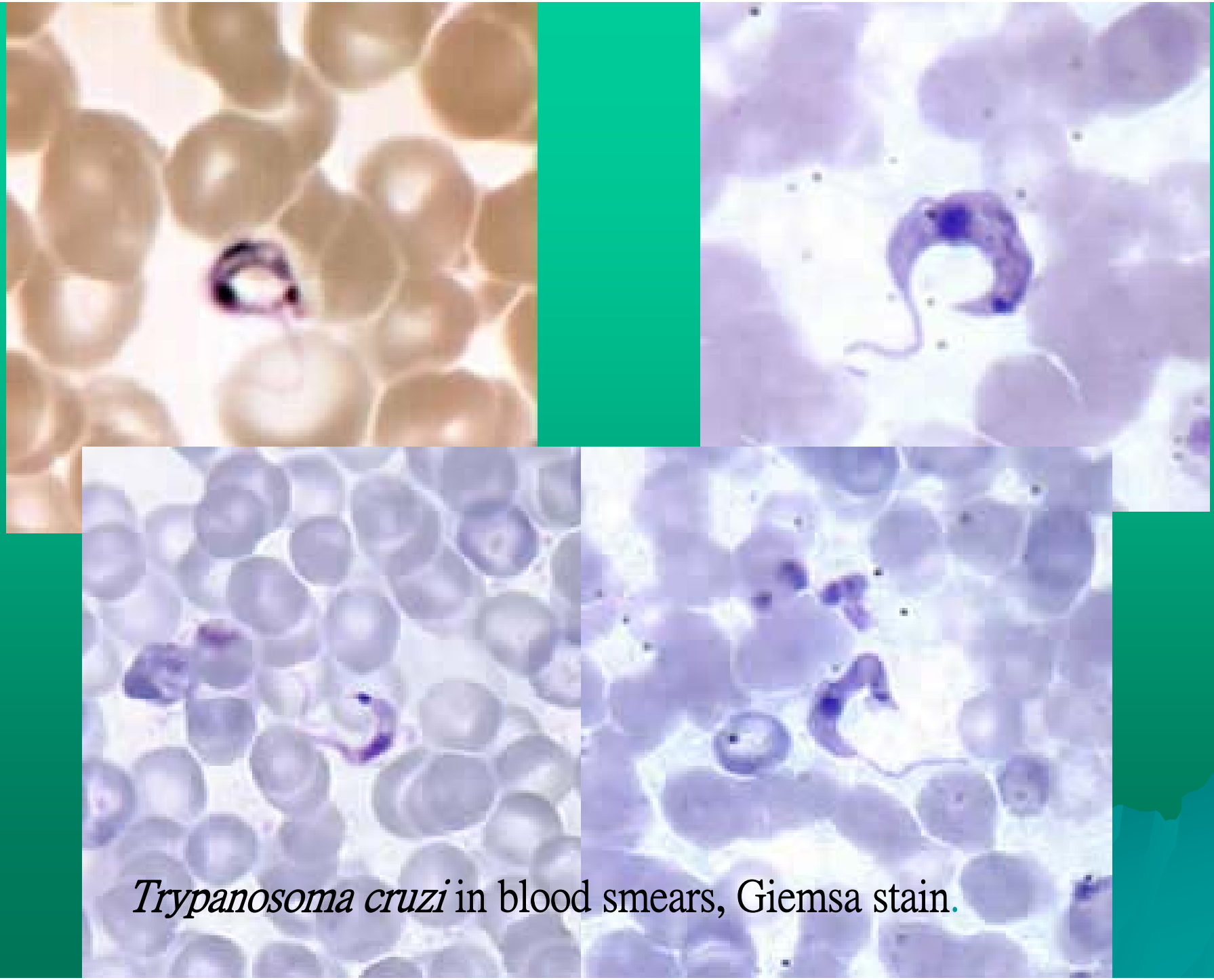

Trypanosoma cruzi in blood smears, Giemsa stain.

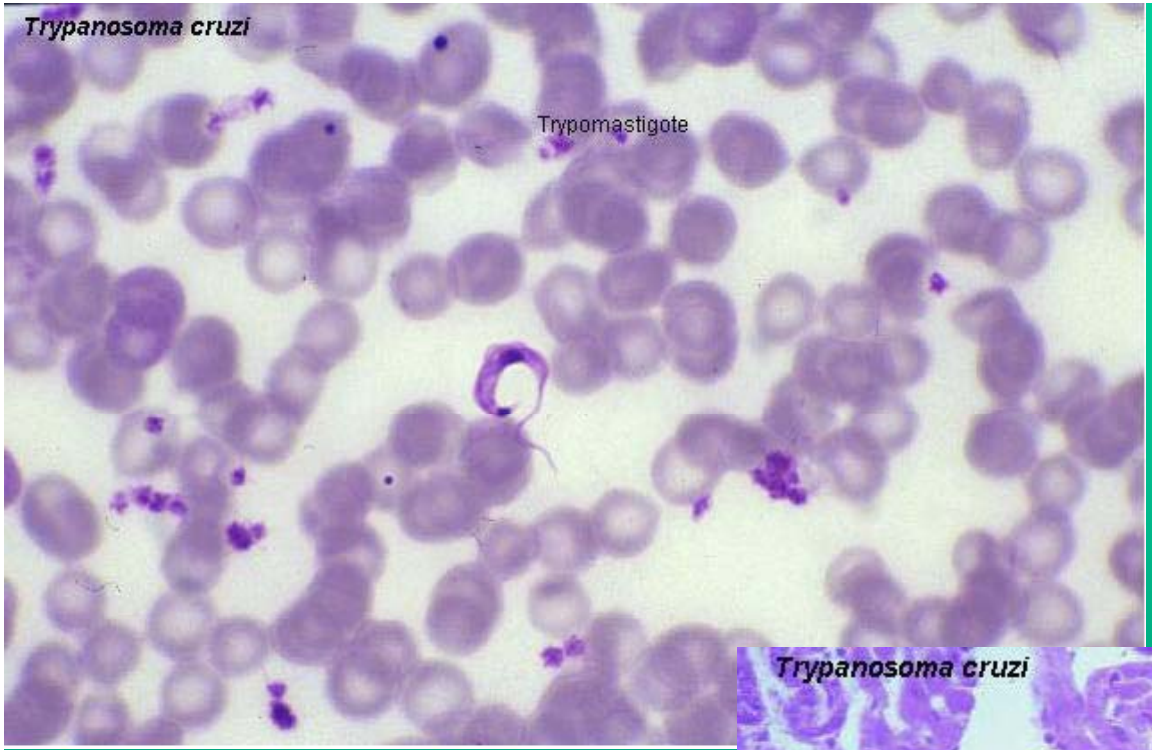
Trypanosoma cruzi
Trypomastigote

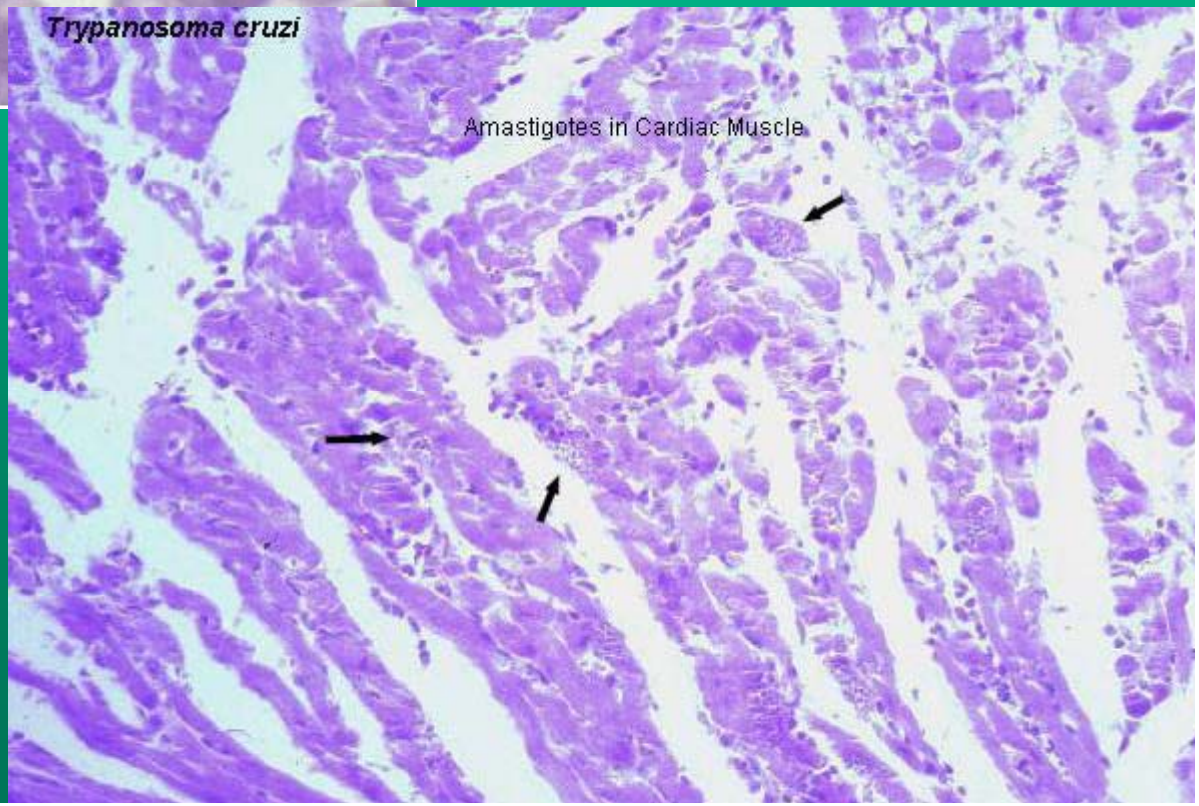
Trypanosoma cruzi
Amastigotes in Cardiac Muscle

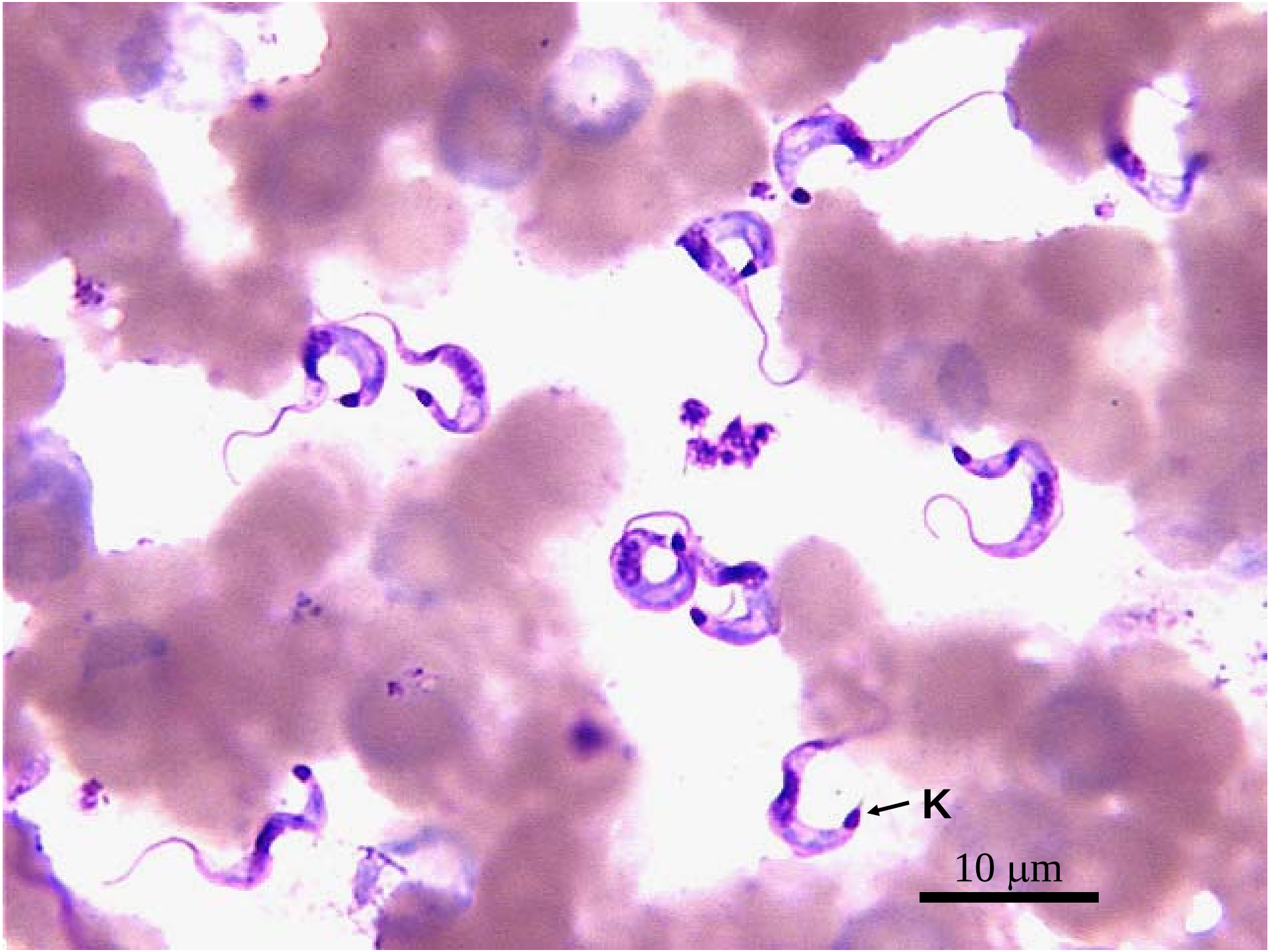
K
10 μm



Kissing bug, *Triatoma gerstaeckeri* (Family Reduviidae, Subfamily Triatominae), a potential vector of *Trypanosoma cruzi*.





تریپانوزوم آفریقایی

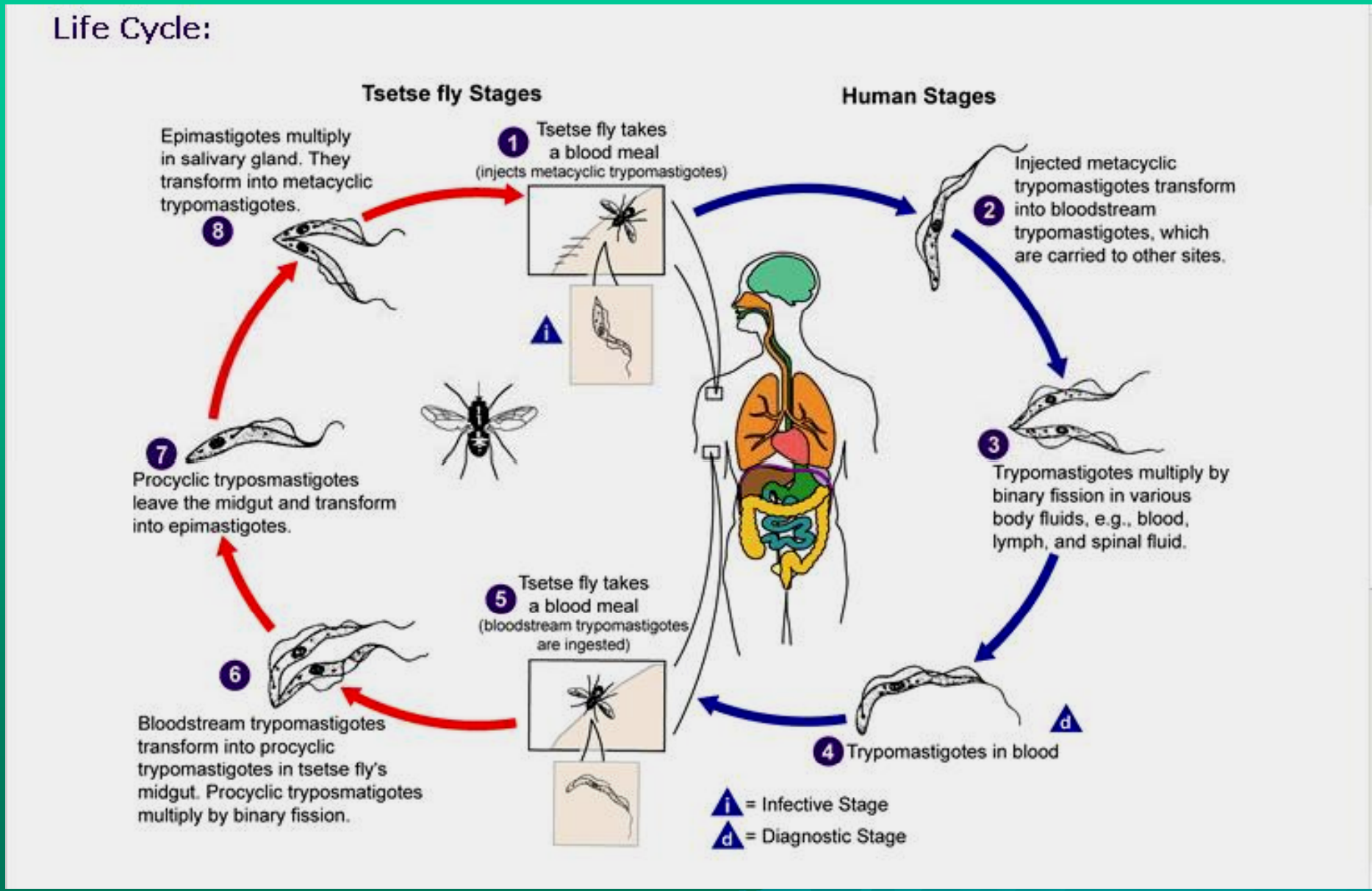

تریپانوزوم آفریقایی
Trypanosoma gambiense
T. rhodesiense

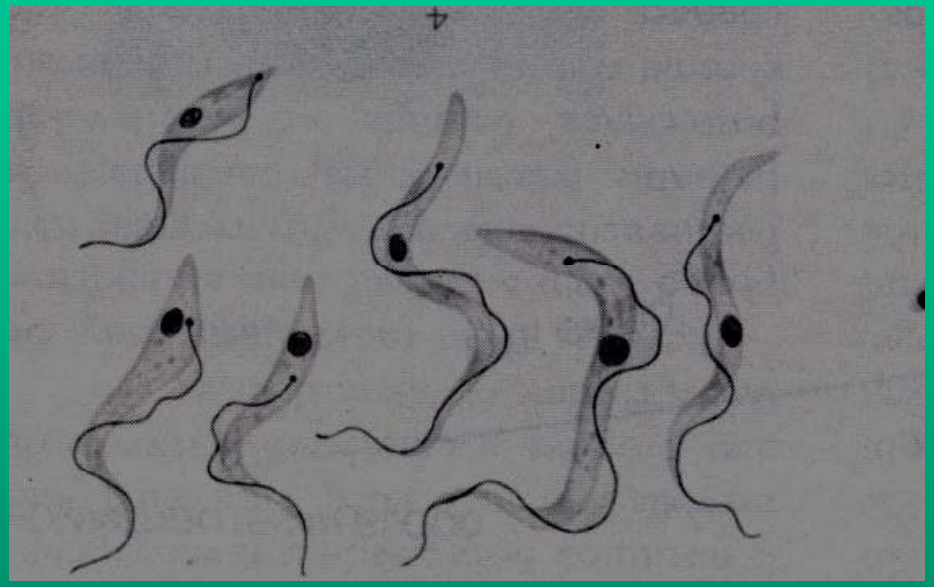

- لاغر و دراز و به شکل S (مارپیچ)می باشد
- دارای دانه های ولوتین می باشد
- زمینه های لام دارای گلبول قرمز است
- کینتوپلاست در قطب خلفی قرار دارد وکوچکتر از فرم آمریکایی است
- پرده ی مواج بزرگتر است
- هسته به رنگ قرمز دیده می شود

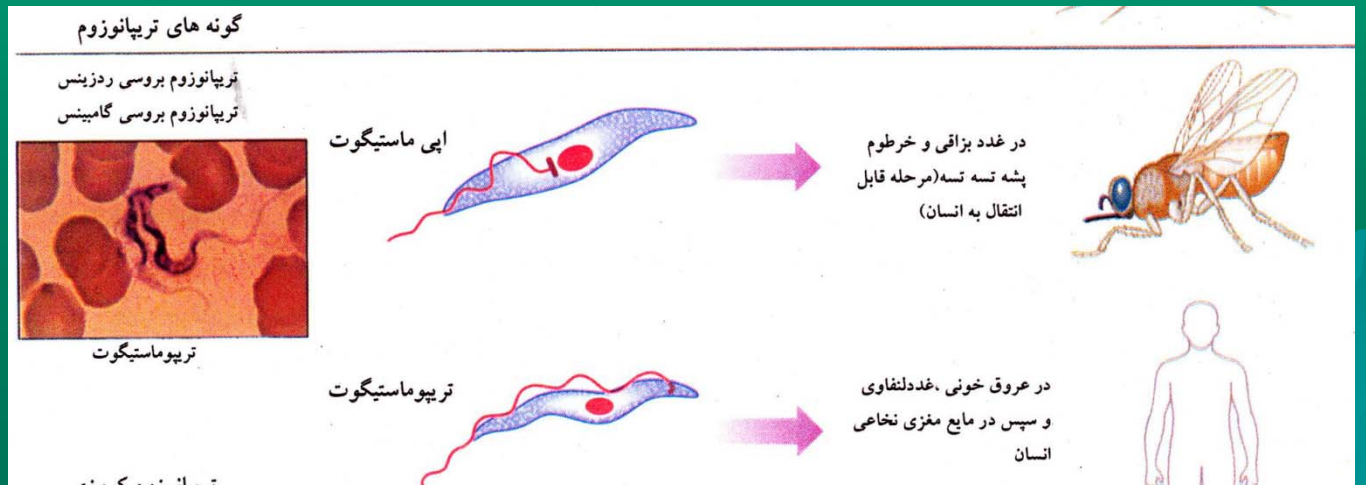

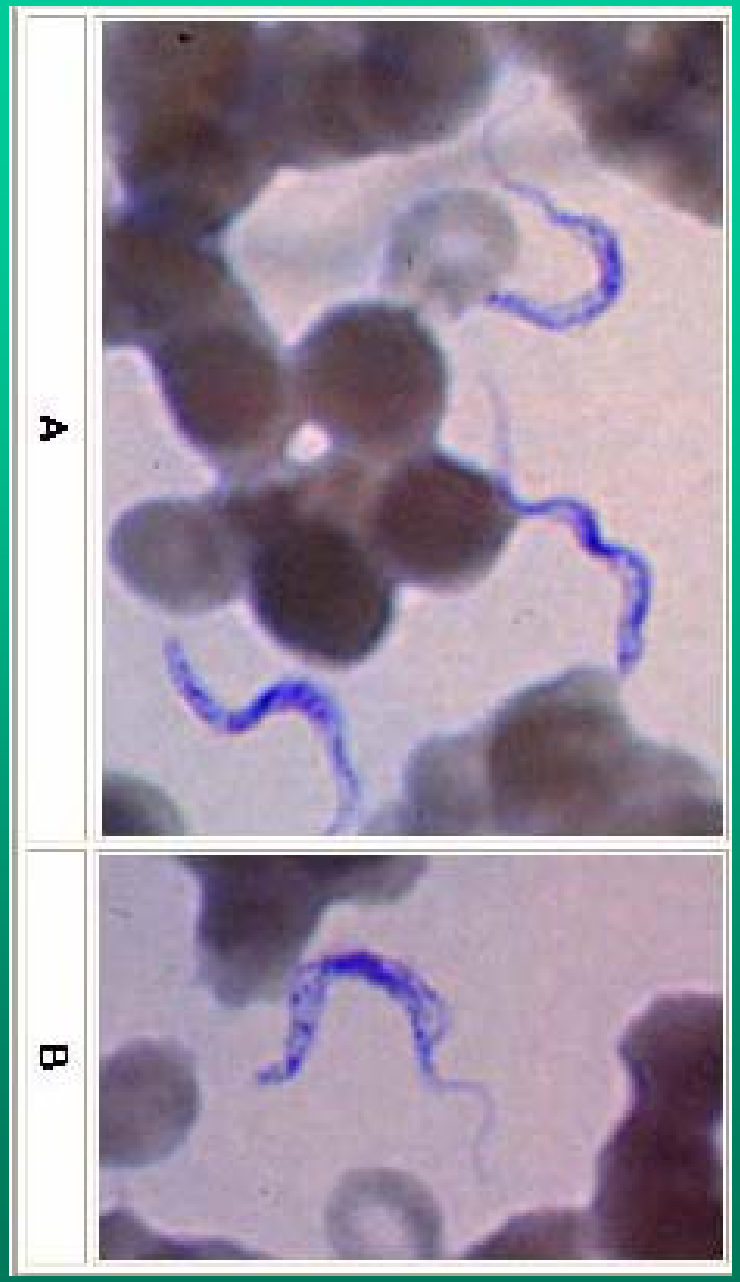
A
B

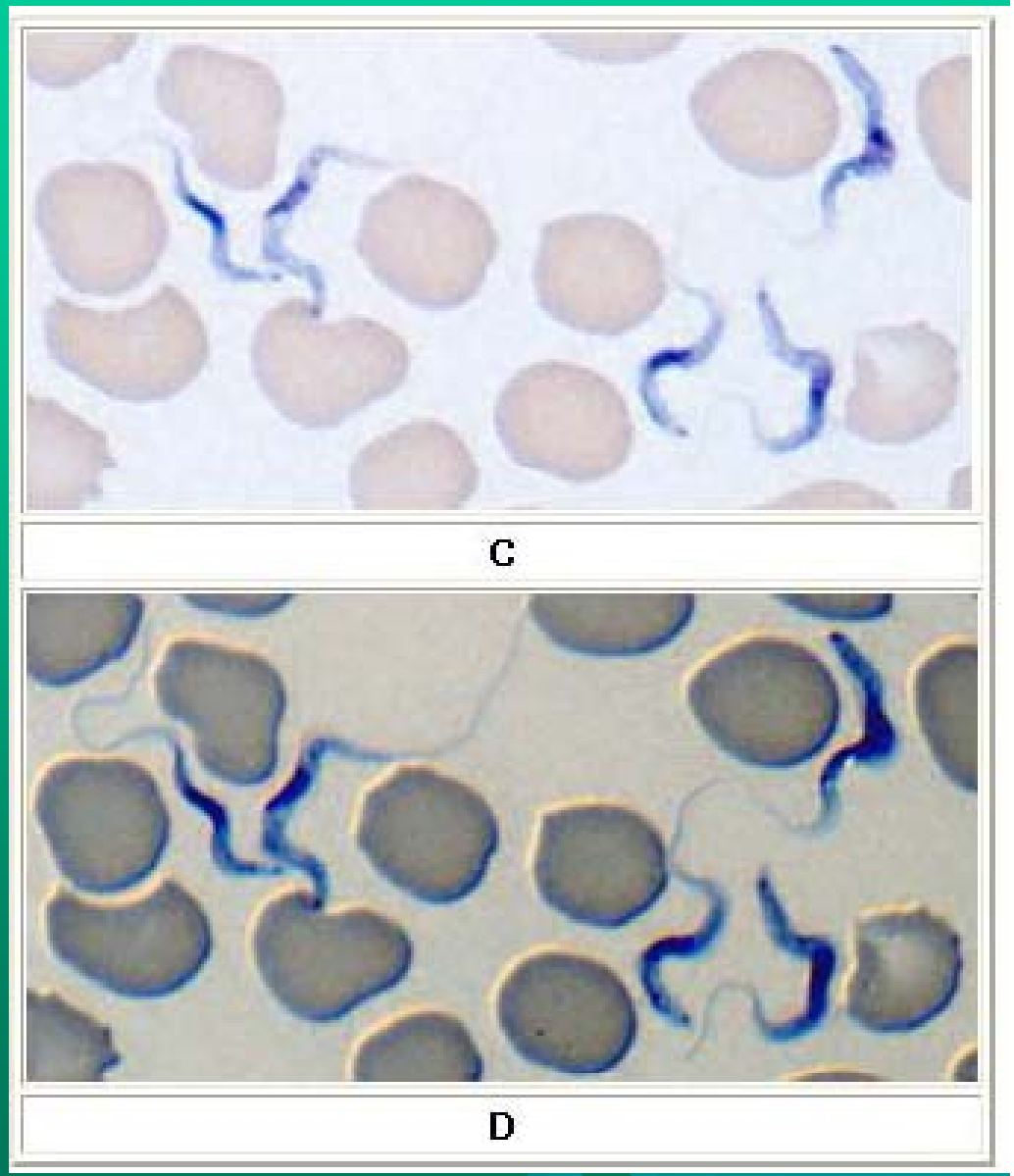
C
D

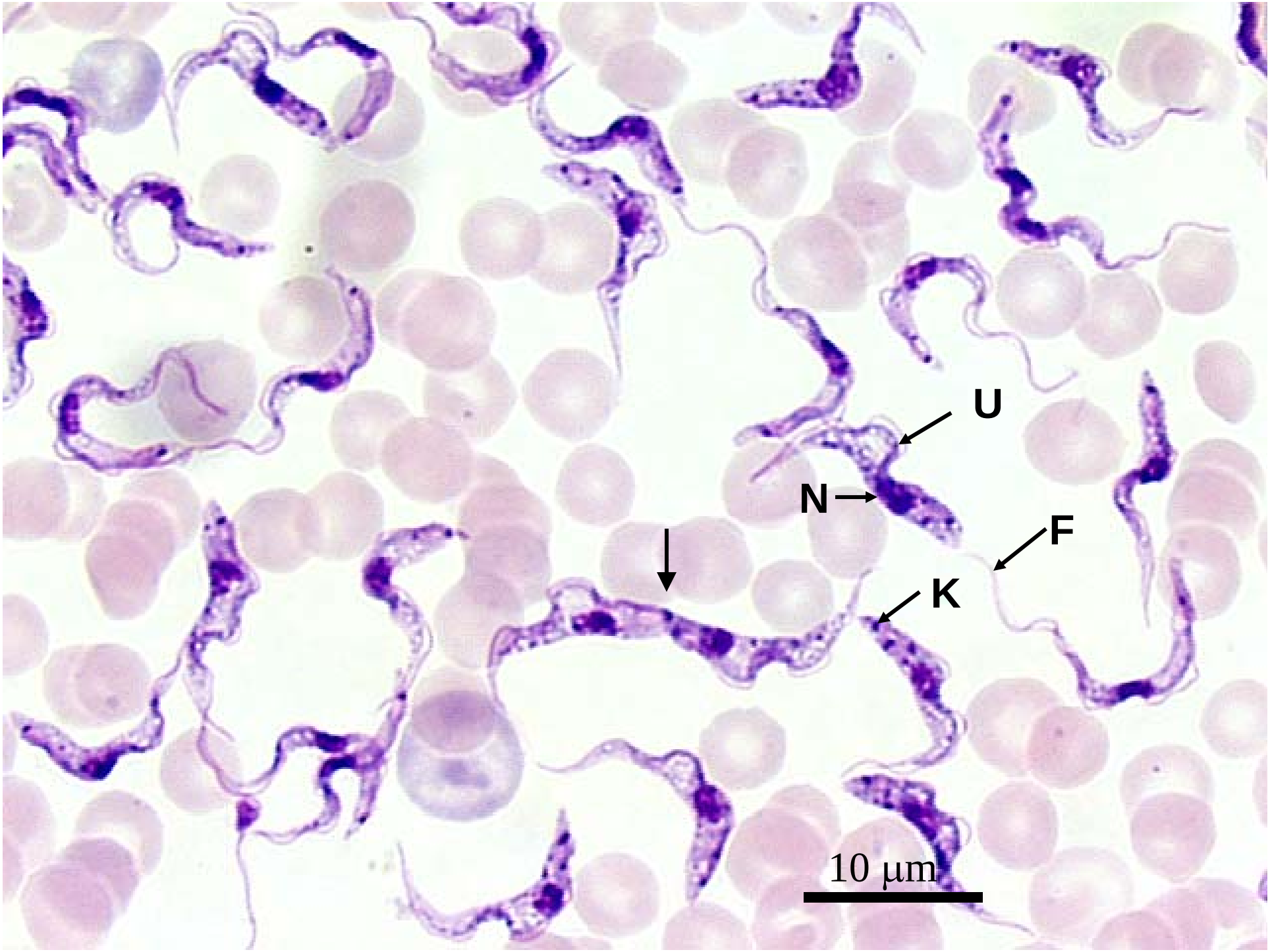
U
N
F
K
10 μm

Glossina sp. (tsetse fly), the vector of African trypanosomiasis



توکسوپلاسما گوندی
Toxoplasma gondii

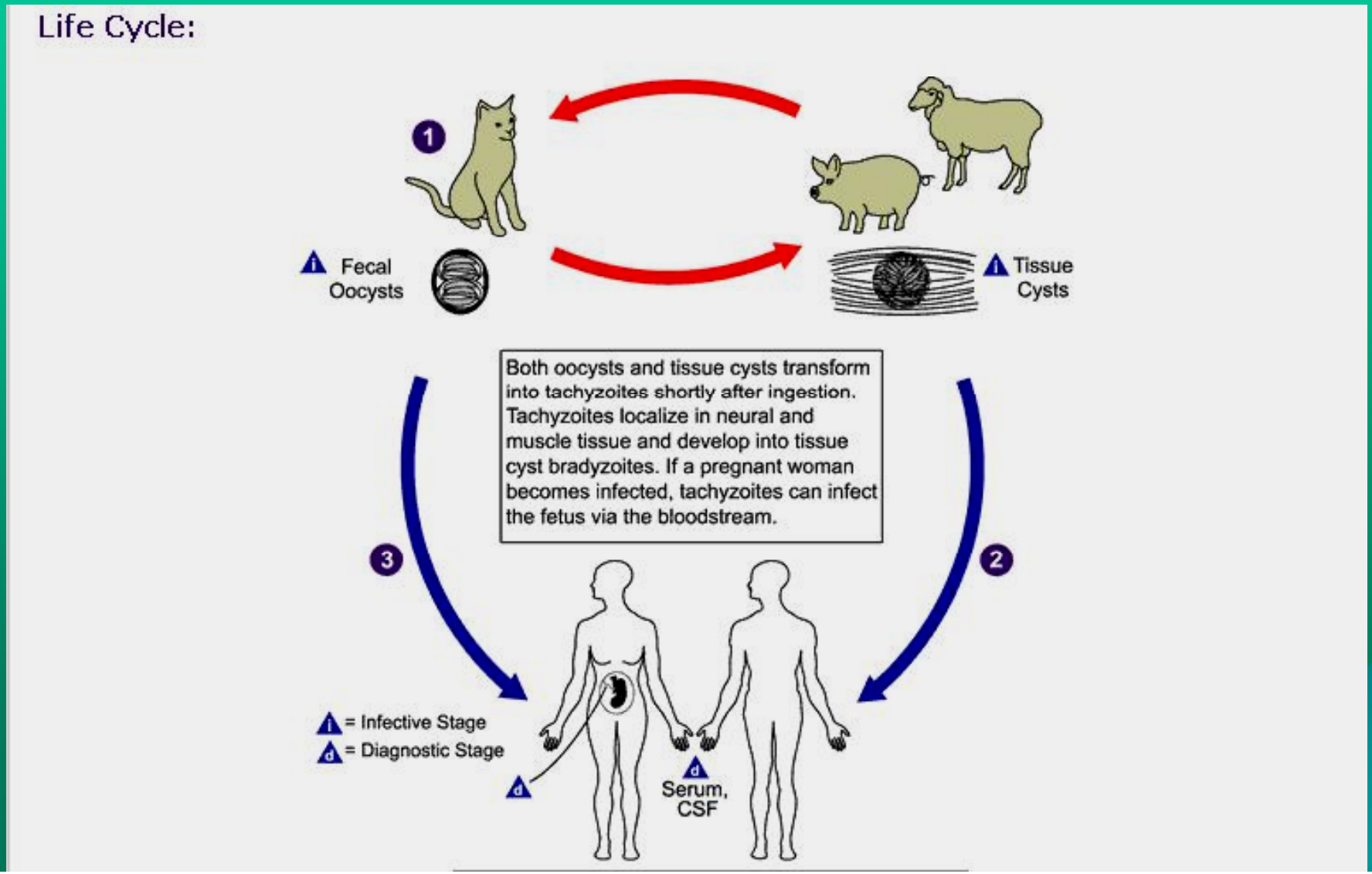

توکسوپلاسما گوندی
Toxoplasma gondii

کلیدهای تشخیص تاکی زوئیت

- شکل آزاد انگل است
- به صورت هلالی شکل دیده می شود
- تاکی زوئیت ها گلابی شکل و به اندازهً ۳ تا ۶ میکرون می باشند
- هسته در قسمت خلفی قرار دارد

کلیدهای تشخیص کیست

- در اثر تقسیم تاکی زوئیت ها در داخل یک سلول کیست کاذب به وجود می آیدکه شکل آن بستگی به سلولی دارد که در آن تکثیر می یابد
- کیست مجموعه ای از ۵۰ تا چندین هزار برادی زوئیت است که قطر آن ۱۰ تا ۱۰۰ میکرون می باشد
- تعداد ۸ تا ۱۶ عدد تاکی زوئیت در داخل سیتوپلاسم سلول دیده می شود
- بر خلاف لیشمانیا رشته های فیبرین وکینتوپلاست مشاهده نمی شود
- انگل معمولاً گرد است

کلیدهای تشخیص کیست نسجی توکسوپلاسما در بافت

- غشاء نازک، یکنواخت ، کروی و دو لایه است
- زمینه لام حاوی سلولهای سالم است
- حاوی هزاران برادی زوئیت است
- ۲۰ تا ۱۲۰ میکرون قطر دارد

ریخت شناسی

محل استقرار

تروفوزوئیت بصورت واحد (داخل ویا خارج سلول)ویا مجتمع(کیست کاذب)

در سلولهای هسته دار خصوصا ماکروفاژ

برادی زوئیت (شبیه تاکیزوئیت ولی با فعالیت متابولیکی کم)

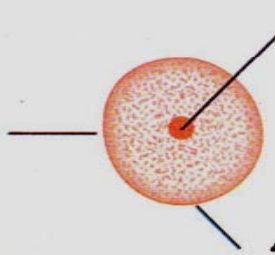

تاکی زوئیت

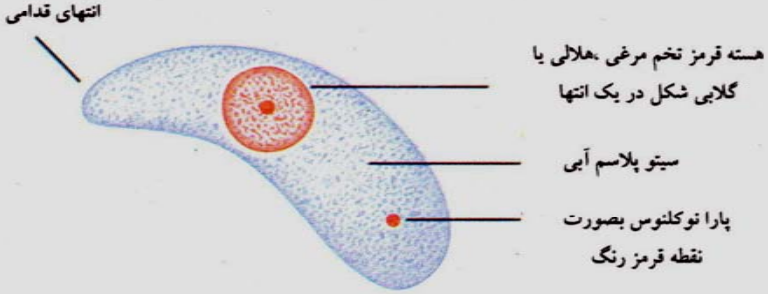

۳-۲ ×۶-۴ میکرون

تشخیص آزمایشگاهی

تشخیص بر اساس یافتن سرولوژیک آنتی بادی اختصاصی است.روشها شامل لاتکس اگلوتیناسیون ISAGA،ELISA میباشد. روش سرولوژیک انتخابی روش سابین فیلدمن میباشد.بیوپسی غدد لنفاوی برای تشخیص انگل ضروری نیست اما اگر سایر روشها اطمینان بخش نبود میتوان انجام داد.



کیست بافتی توکسوپلاسما (مغز)



تاکیزوئیت توکسو پلاسما

Microscopy Findings

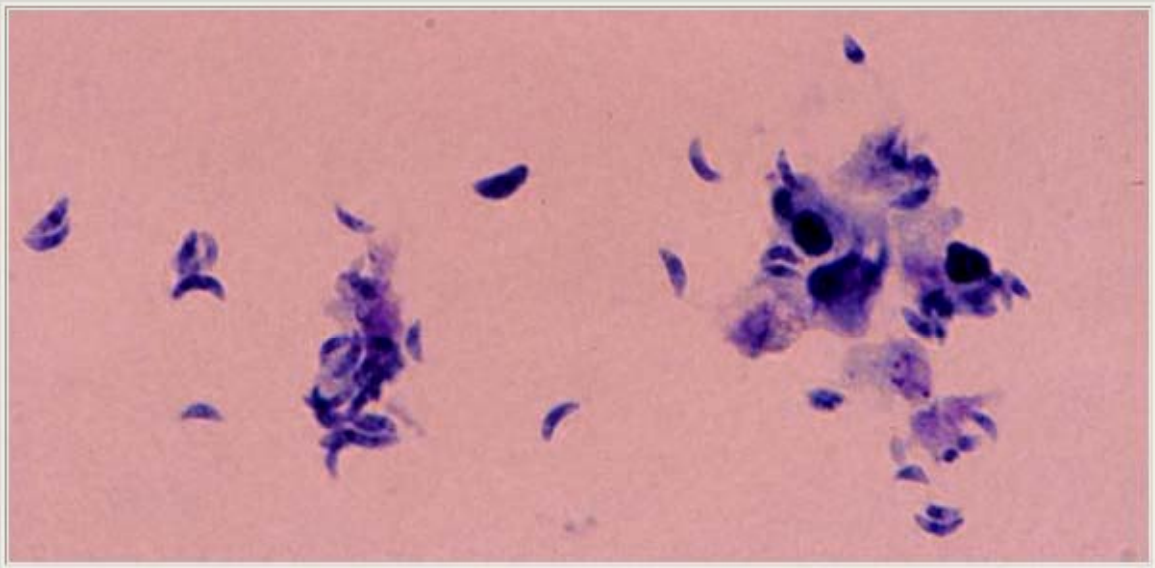

A

A: *Toxoplasma gondii* in the bronchoalveolar lavage (BAL) material from an HIV infected patient. Numerous trophozoites (tachyzoites) can be seen, which are typically crescent shaped with a prominent, centrally placed nucleus. Most of the tachyzoites are free, some are still associated with bronchopulmonary cells.

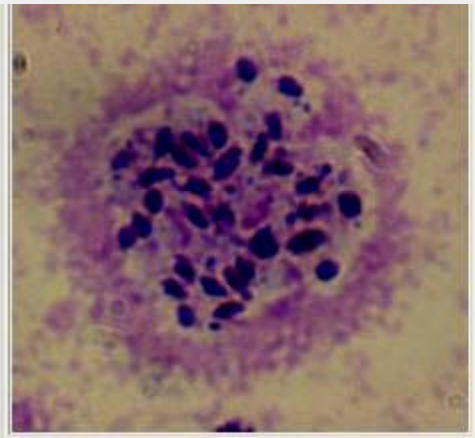

B

B: *Toxoplasma gondii* in tissue from a cat.

Toxoplasma gondii

A typical cyst with recognizable individual bradyzoites (from a brain biopsy)

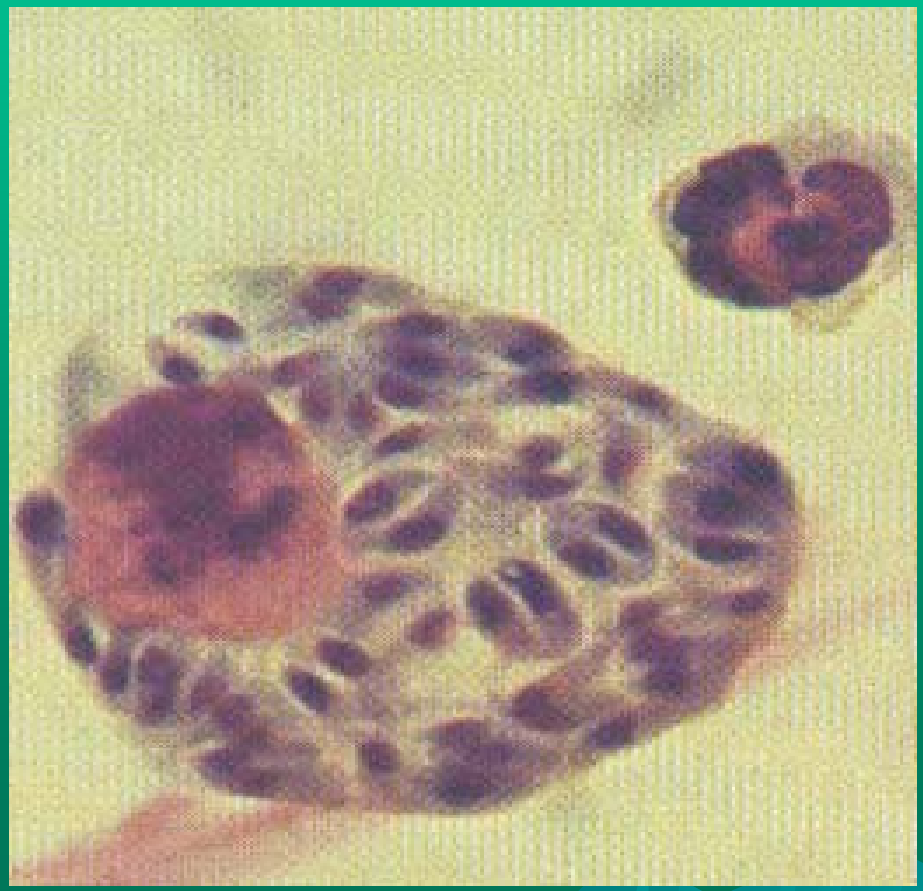

Toxoplasma gondii

A small cyst containing tachyzoites is evident in section of human lung

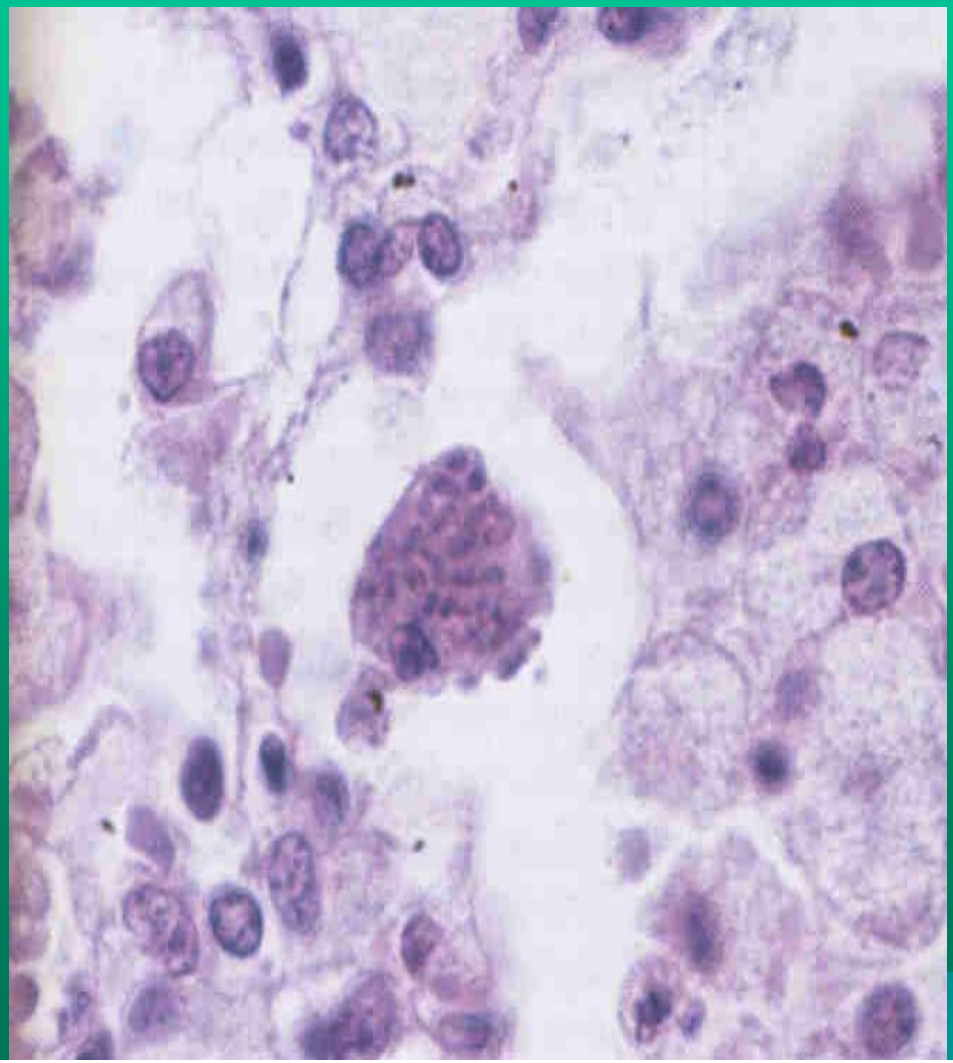

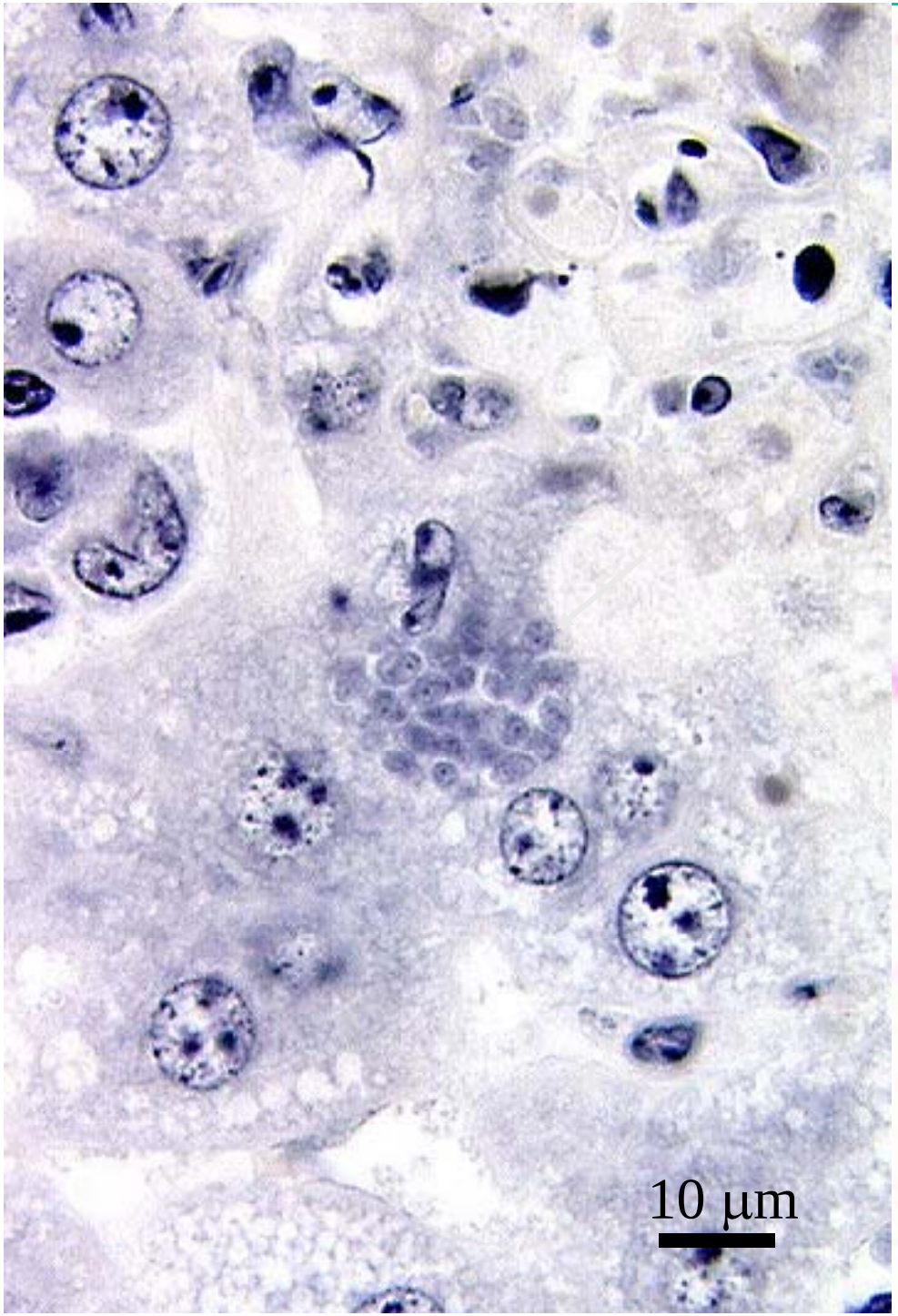
10 μm

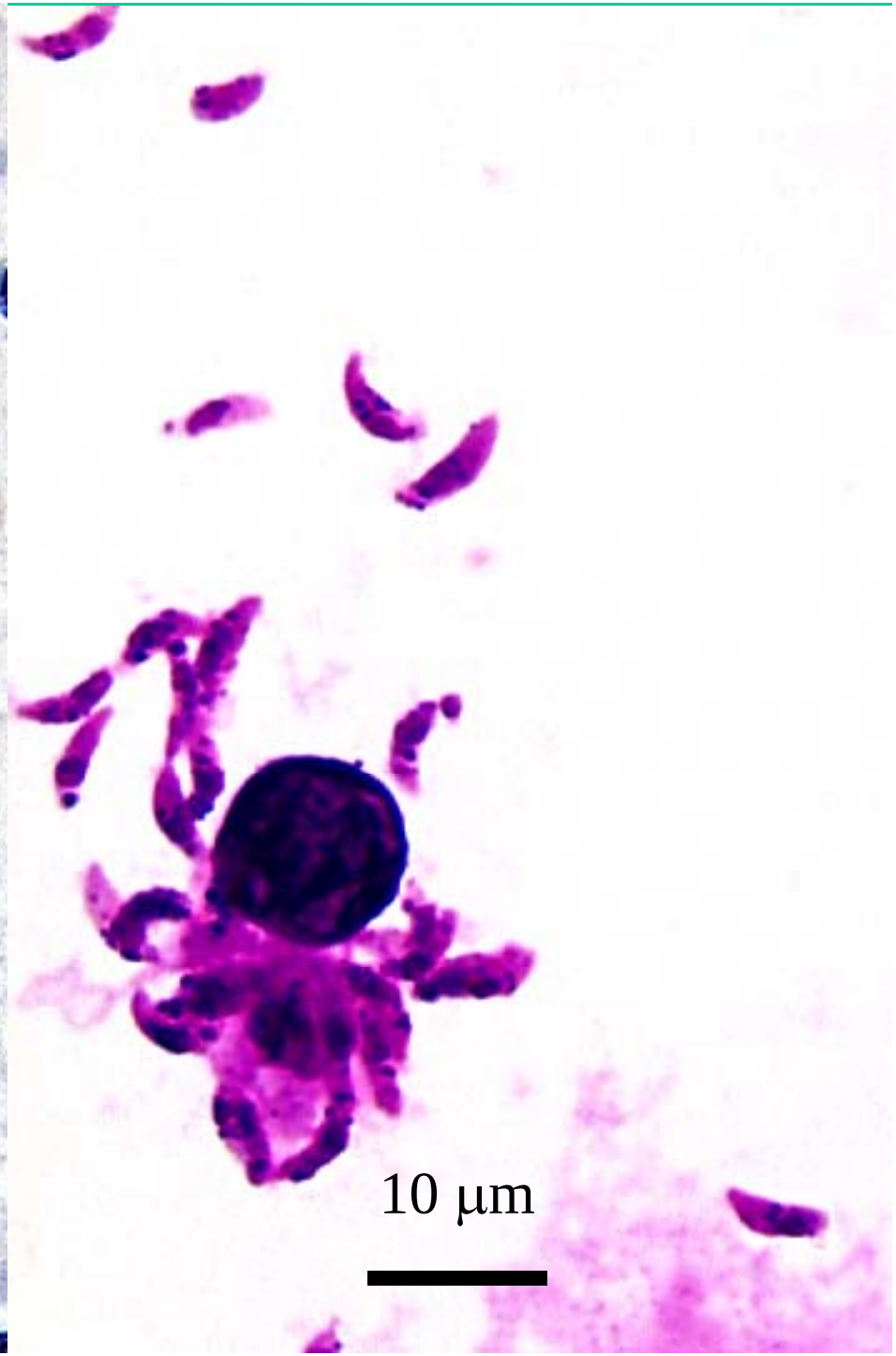
10 μm

کریپتوسپوریدیوم پاروم

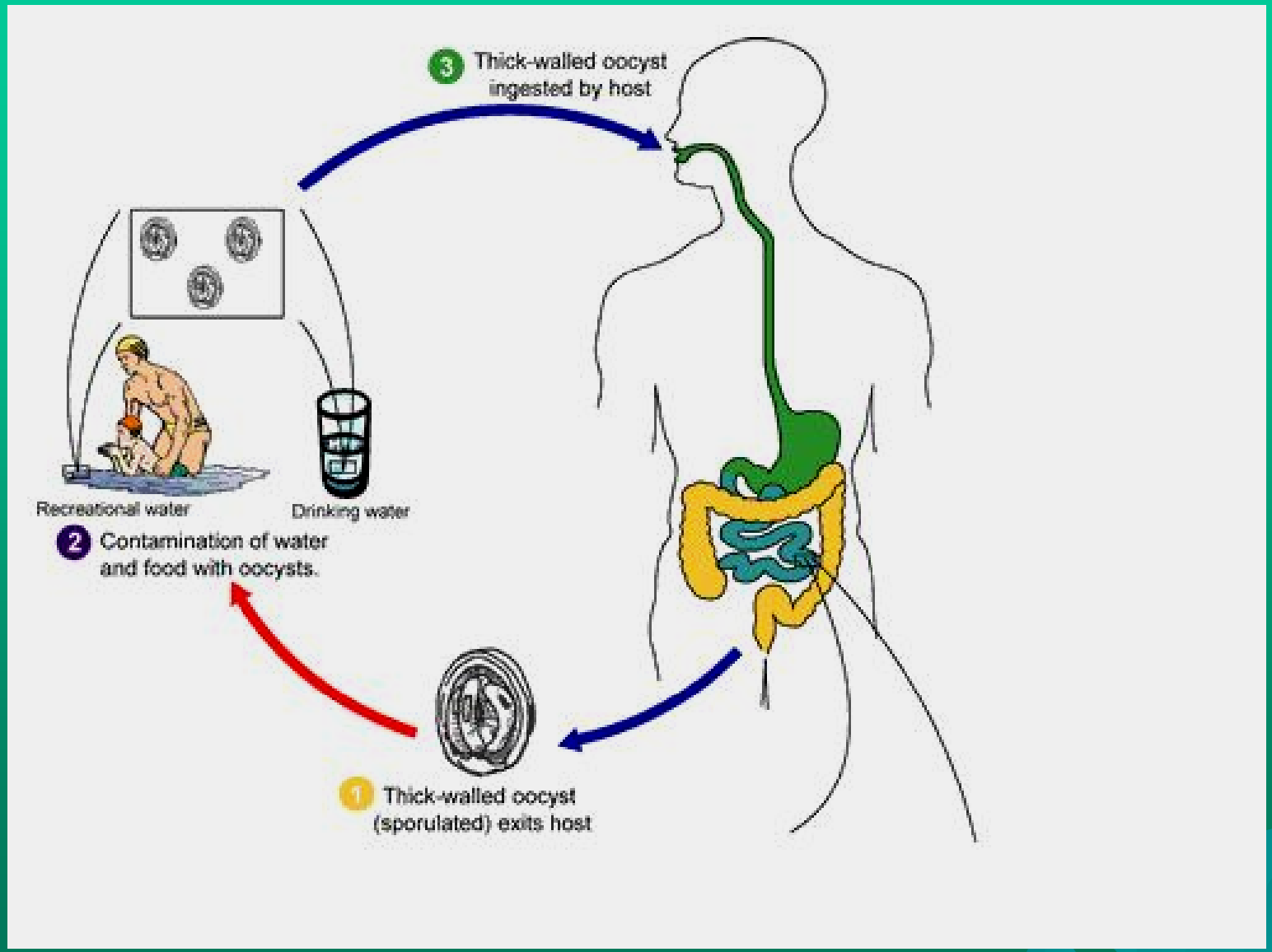

ایزوسپورا بلی

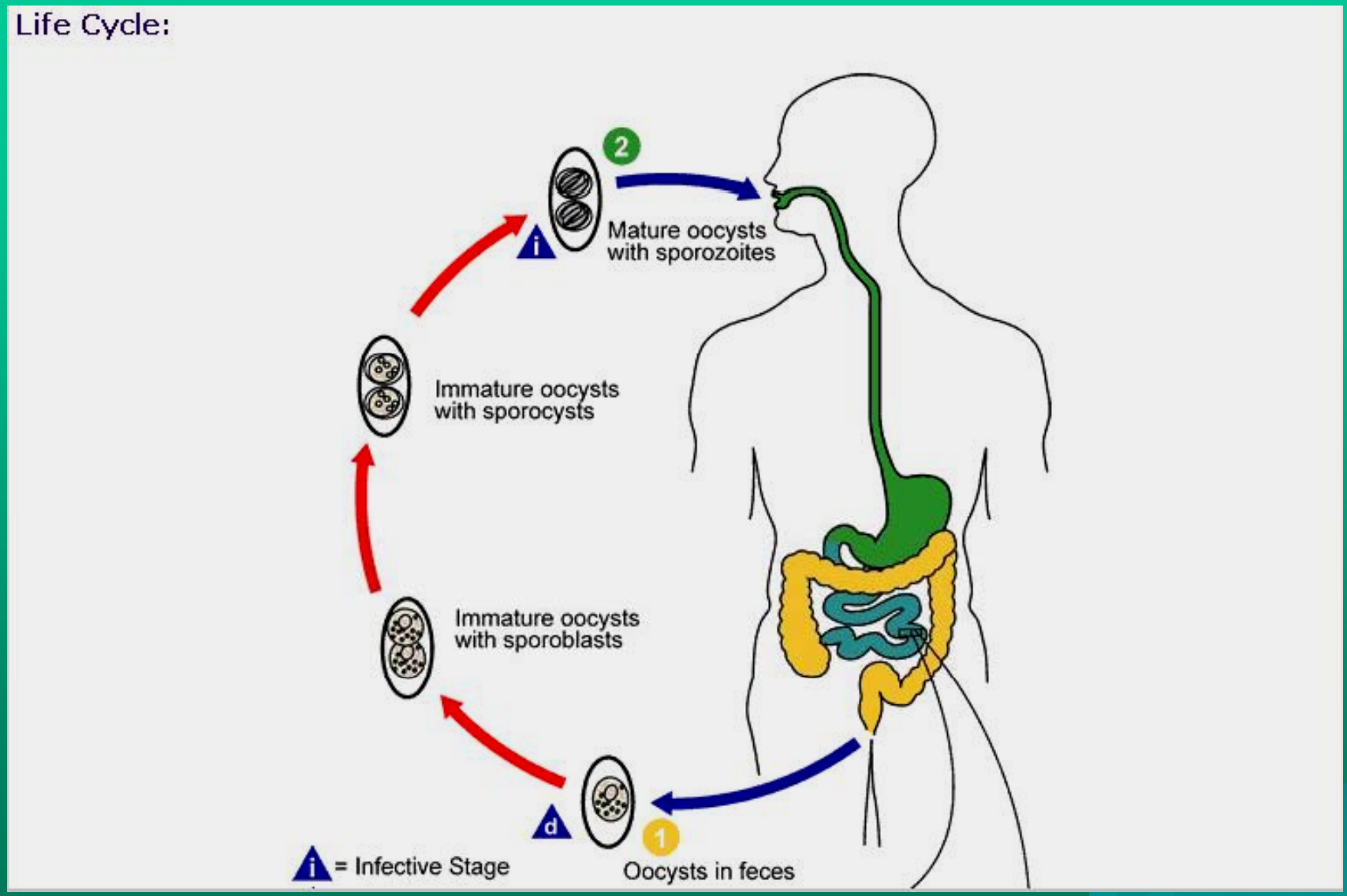

سیکلوسپورا

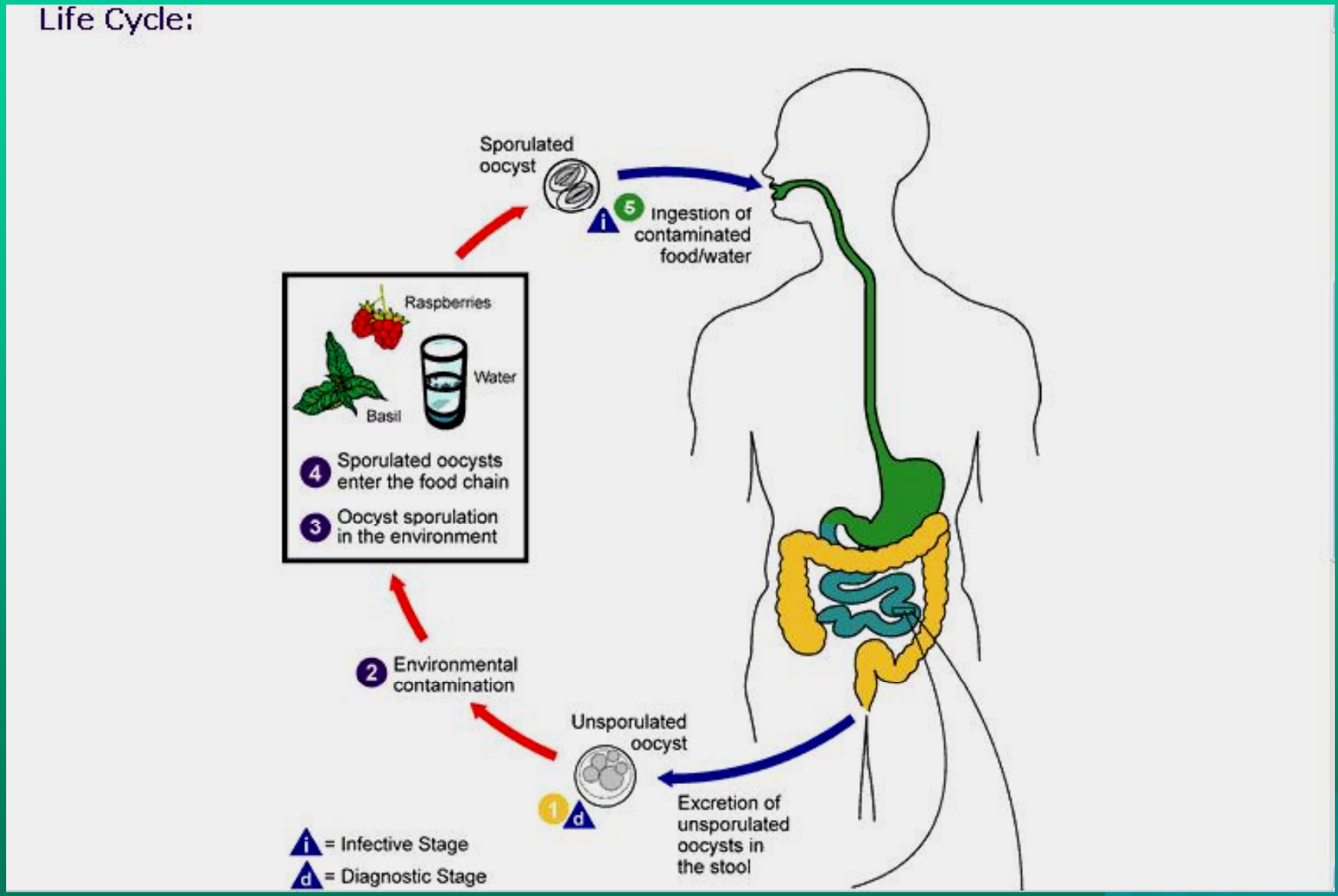
Life Cycle:
Sporulated oocyst
5 Ingestion of contaminated food/water
Raspberries
Water
Basil
4 Sporulated oocysts enter the food chain
3 Oocyst sporulation in the environment
2 Environmental contamination
Unsporulated oocyst
1
Excretion of unsporulated oocysts in the stool
= Infective Stage
= Diagnostic Stage

سیکلوسپورا
کلیدهای تشخیصی

- اووسیست ها ۸ تا ۱۰ میکرون قطر دارد
- اووسیست هنگام دفع دارای دو اسپروسیت است که برای اسپور دار شدن ۵ تا ۷ روز زمان لازم دارد
- در داخل هر اسپروسیت دو اسپروزوئیت ایجاد می شود

ایزوسپورابلی
کلیدهای تشخیصی

- اووسیت ها بیضی شکل هستند
- اووسیت هاطول ۲۵ تا ۳۳ وعرض ۱۲ تا ۱۶ میکرون دارند
- در مدفوع تازه سیتوپلاسم دانه دار آنها به صورت تقسیم شده و غیر اسپوردار در یک غشاء دو لایهٔ صاف و بیرنگ دیده می شود

کریپتوسپوریدیوم پاروم
کلیدهای تشخیصی

- خصوصیات آن شبیه ایزوسپورا و توکسوپلاسما می باشد
- قطر آن حدود ۴ تا ۶ میکرون است
- اووسیست ها کوچک بوده وشبیه مخمر می باشند
- اووسیست هنگام دفع شامل چهار اسپروزوئیت است که ازهمان هنگام آلوده کننده است

Microscopy

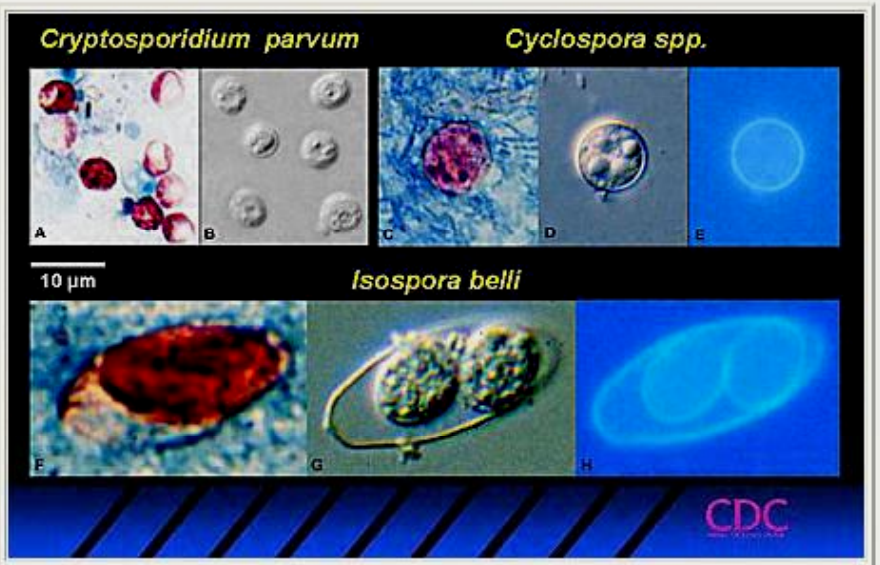

Figure 2

Oocysts of *Isospora belli* can also be stained with acid-fast stains, and can be visualized by epifluorescence on wet mounts, as illustrated in **Figure 2**. Three coccidian parasites that most commonly infect humans, seen in acid-fast stained smears (**2A**, **2C**, **2F**), bright-field differential interference contrast (**2B**, **2D**, **2G**) and epifluorescence (**2E**, **2H**, *C. parvum* oocysts do not autofluoresce).

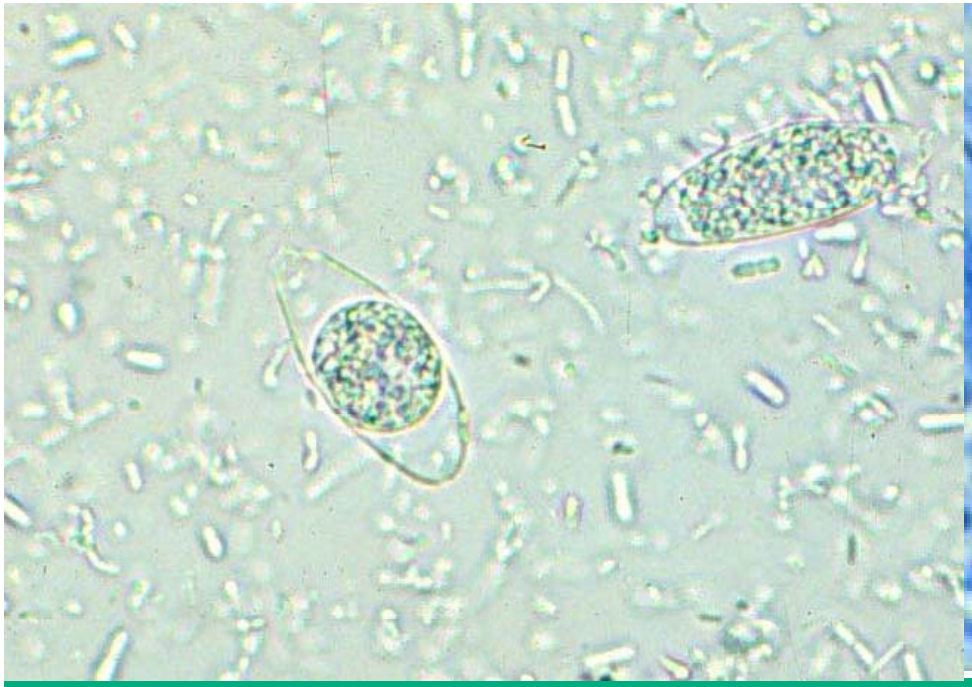

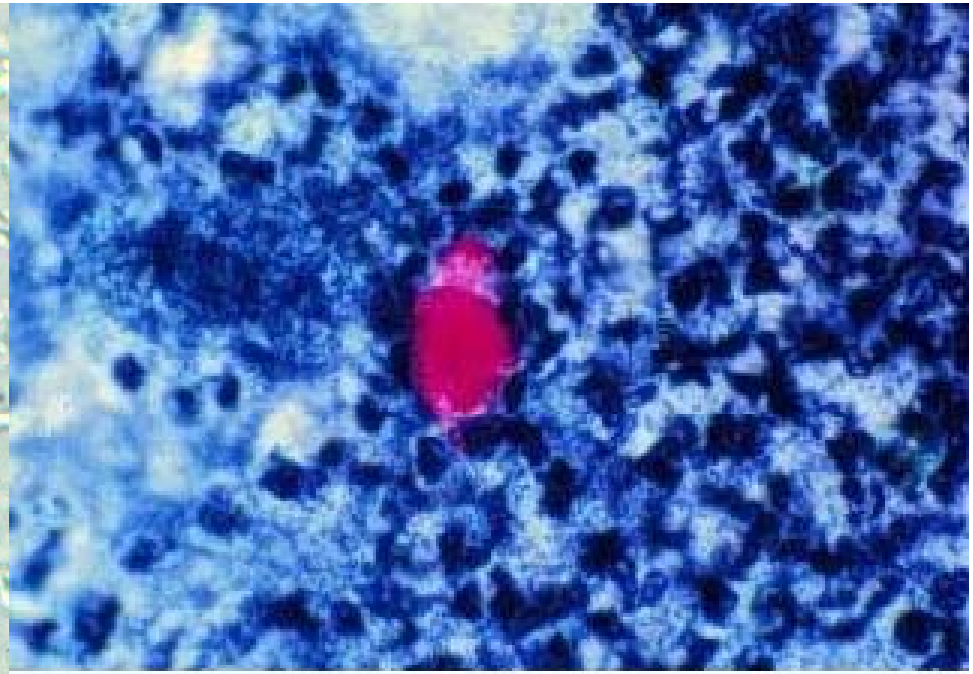

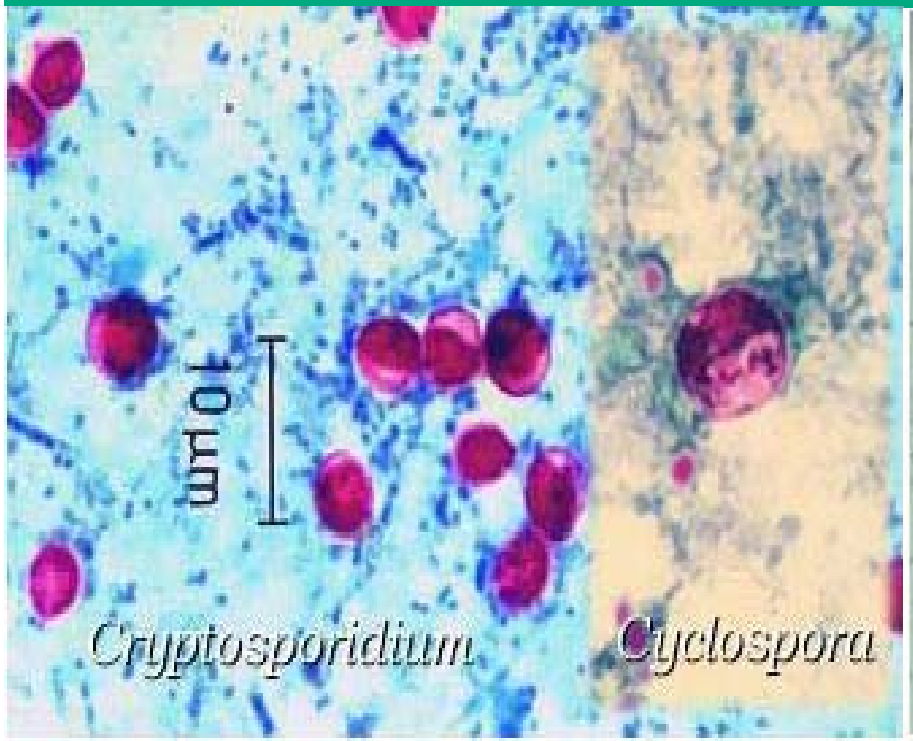
10 um
Cryptosporidium
Cyclospora

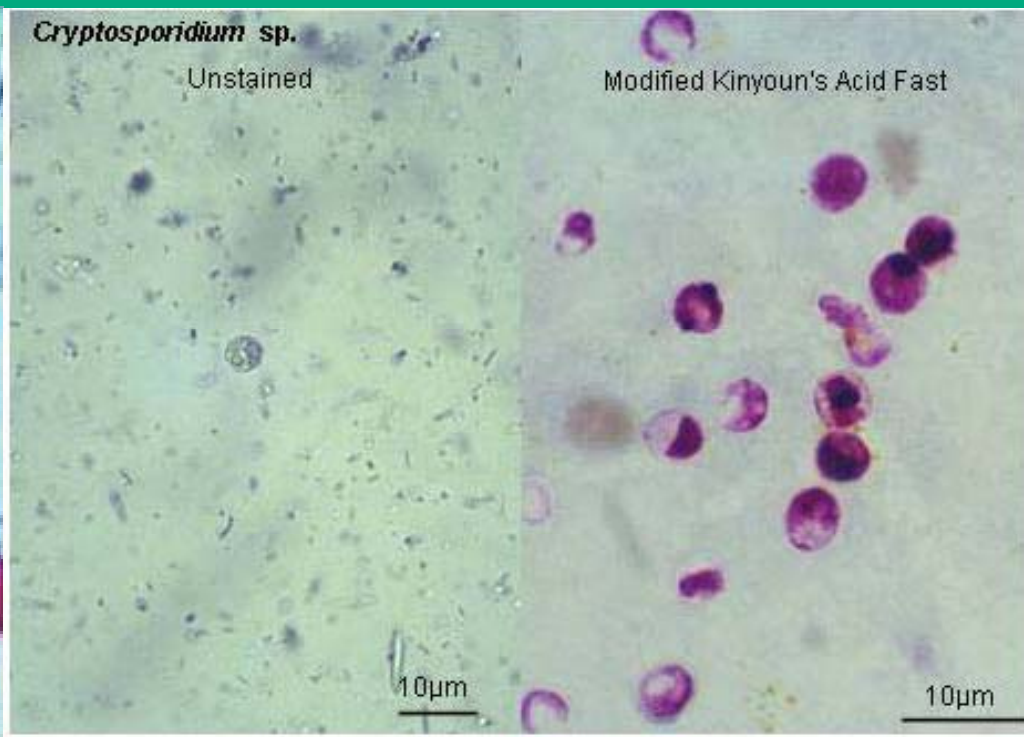
Cryptosporidium sp.
Unstained
Modified Kinyoun's Acid Fast
10µm
10µm

بلاستوسیس تیس هومی نیس

کلیدهای تشخیصی

- فاقد دیواره ی سلولی است
- بین ۵ تا ۳۰ میکرون قطر دارد
- دارای واکوئول مرکزی وحلقه ای از سیتوپلاسم در اطراف آن می باشد
- دارای هسته های متعدد می باشد

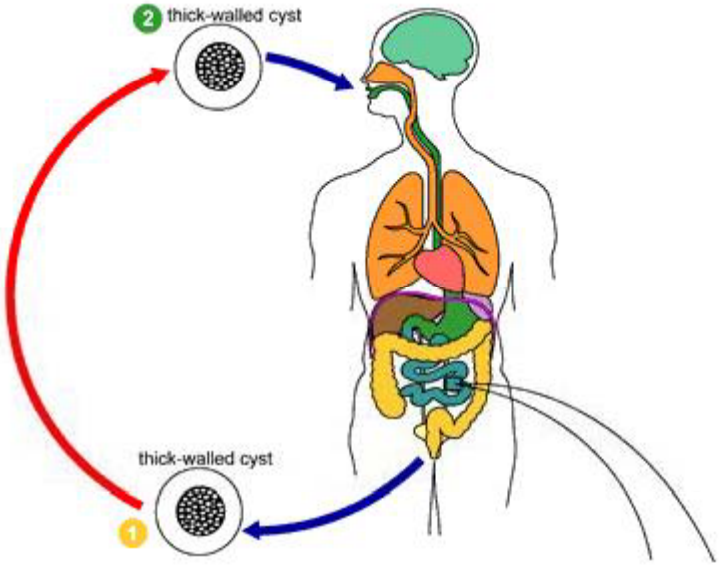

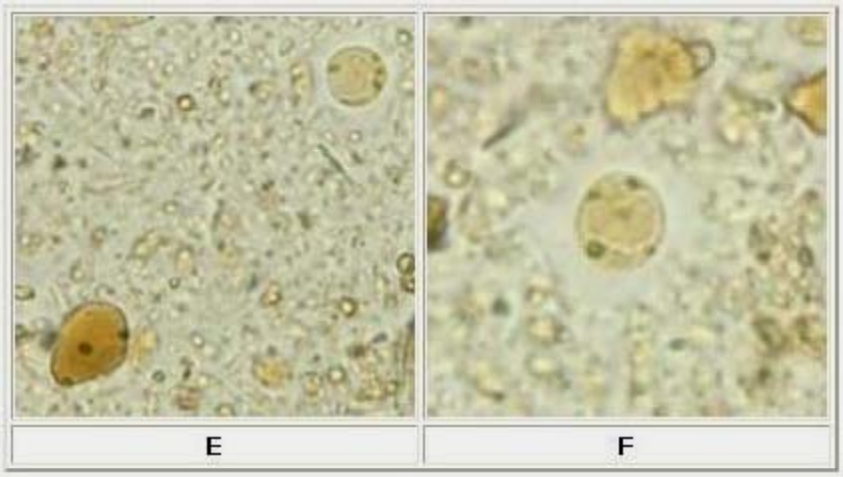

E, F: *Blastocystis hominis* cyst-like forms stained with iodine.

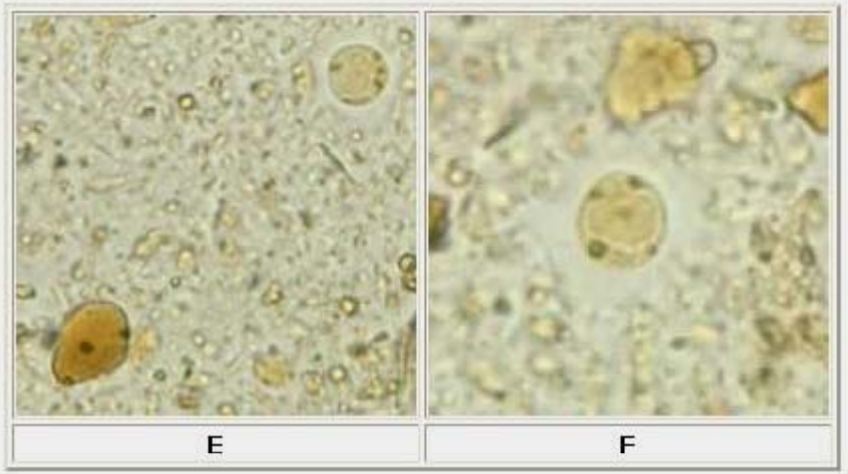

E, F: *Blastocystis hominis* cyst-like forms stained with iodine.

Microscopy

Blastocystis hominis appear as spherical to oval cyst-like structures. They can vary widely in size (5 to 30 µm; usual range 8 to 10 µm), and typically consist of a central body, or "vacuole" surrounded by a thin rim of cytoplasm containing up to six nuclei.

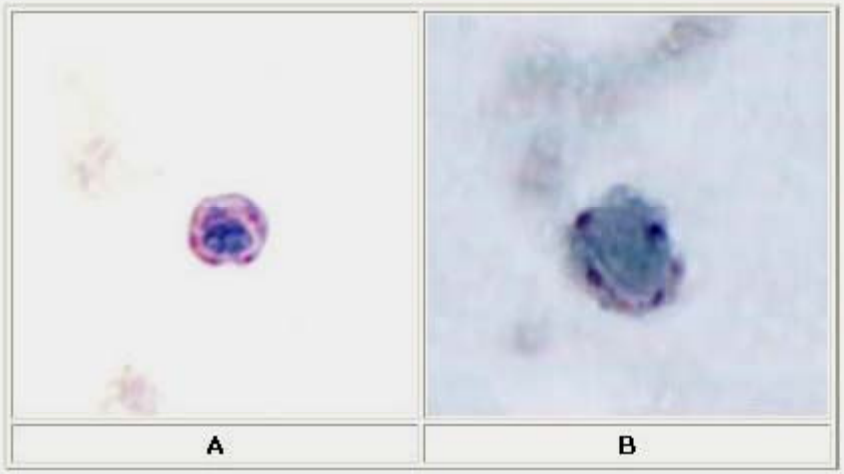

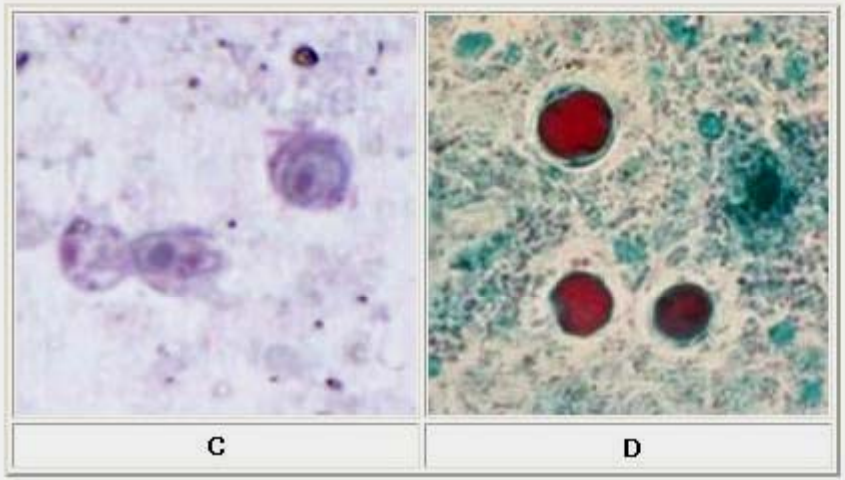

A, **B**, **C**, **D:** *Blastocystis hominis* cyst-like forms stained in trichrome. The sizes vary from 4 µm (**A**) to 10 µm (**F**). The vacuoles stain variably from red to blue. Specimens in Figures **A**, **B**, and **C** were contributed by Dr. Ray Kaplan, SmithKline Beecham Diagnostic Laboratories, Atlanta, GA.

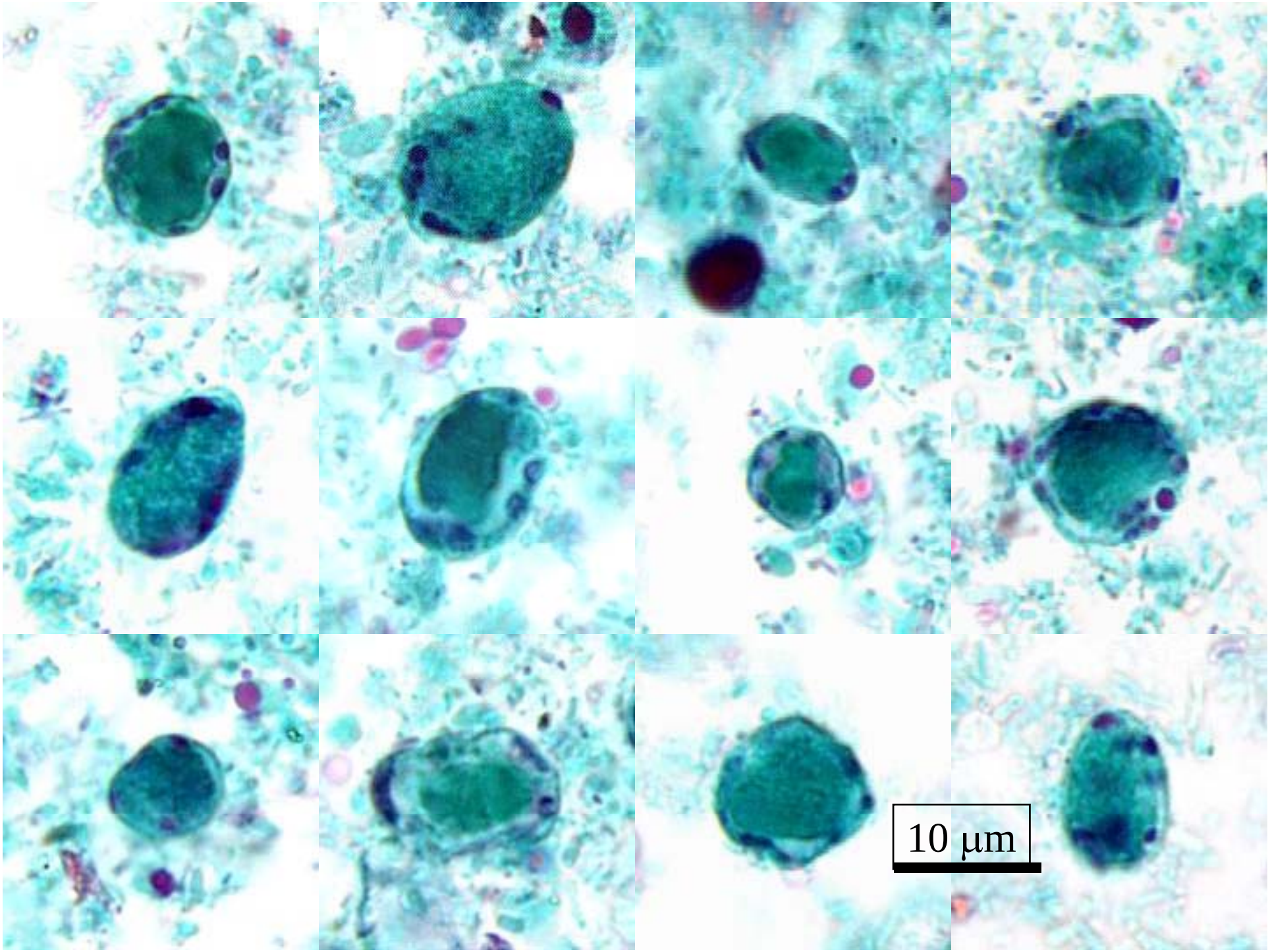
10 μm

